Lane Medical Library

Aus dem zahnärztlichen Institut der Universität Göttingen.
(Direktor: Prof. Dr. Rebel.)

1931

# Experimenteller Beitrag zur Kenntnis der Heilungsvorgänge nach der Amputation der lebenden Pulpa und nach der Behandlung der Arsen-devitalisierten Pulpa mit Radisan.

---

Inaugural-Dissertation

zur Erlangung der Doktorwürde der Zahnheilkunde

der Medizinischen Fakultät

der Georg-August-Universität zu Göttingen

vorgelegt von

**S. B. Hooghoudt**
Zahnarzt aus Utrecht.

---

Göttingen 1931.

Buchdruckerei des „Göttinger Tageblattes"
Gebr. Wurm G. m. b. H.

Gedruckt mit Genehmigung der Medizinischen Fakultät
der Universität Göttingen.

---

Dekan: Prof. Dr. G. B. Gruber.
Referent: Prof. Dr. H. H. Rebel.

---

Tag der mündlichen Prüfung: 21. Juli 1931.

Aan mijn Moeder.

Digitized by the Internet Archive
in 2026

https://archive.org/details/IA40154024_0280

# Einleitung.

Eine Ausheilung der nicht freiliegenden erkrankten Pulpa, vertreten von Arkoevy, Hentze, Walkhoff u. a. wird im allgemeinen abgelehnt aus folgenden Gründen:

Der durch die Entzündungserreger der Pulpa zugesetzte Schaden ruft eine Hyperämie und nachfolgende Infiltration des Pulpengewebes hervor. Weil nun sehr wenige Lymphgefäße in der Pulpa vorhanden sind, so muß eine Abfuhr der Gewebsflüssigkeit durch Rücktranssudation in das venöse Gefäßsystem vor sich gehen (Clemensiwiez).[1]) „Die durch die Hyperämie blutüberfüllte (Kronen-)Pulpa wird im apikalen Eintritt diese Gefäße komprimieren und so würde eine Stauungshyperämie, weil auch ein kollateraler Kreislauf fehlt, für die Pulpa verhängnisvoll sein. Außerdem können wir bei dem Versuch der Erhaltung einer noch vom harten Zahnbein eingeschlossenen Pulpa etwa im Stadium der partiell-serösen Entzündung zur Zeit nicht viel mehr tun als die äußeren Reize abzuhalten und so muß die erkrankte Pulpa selbst, nicht nur mit dem ihr tätigen Krankheitsprozeß, sondern auch mit dem peripherisch gelegenen infizierten cariösen Zahnbein und dessen Auswirkung fertig werden" (Rebel). Denn auch eine Desinfektion der Pulpa und dessen Zahnbeinschicht würde mit dem bisher bekannten desinfectantia keinen Erfolg haben, weil wir diese sogenannte dauerdesinfizierenden Einlagen mit Thymolzement, mit reinem Thymol, mit Eugenol und Chlorphenol bei geringer Mächtigkeit des die Pulpa von diesen Aetzmitteln und Substanzen trennenden Zahnbeins nur als schädlich bezeichnen können; „diese sind nicht nur überflüssig, sondern können auch von Nachteil sein. Die erkrankten Pulpen gehen zugrunde, ohne unser Zutun, vielfach aber auch beschleunigt infolge unseres Eingreifens durch neu gesetzte Reize in Form von Aetzmitteln großen Metallfüllungen (Temperaturwechsel) u. a." (Rebel).

Aehnlich, aber ungünstiger liegen die Verhältnisse bei der direkten Ueberkappung der freigelegten Pulpa, die man, sowohl an gesunden als an infizierten freiliegenden Pulpen, versucht hat durchzuführen.

Ueberkappung der erkrankten Pulpa ist aus oben genannten Gründen nicht möglich. Dagegen sind die Verhältnisse bei den freiliegenden gesunden Pulpen wohl als günstiger zu bewerten (z. B. die durch Kunstfehler eröffnete Pulpa).

---

[1]) zit. bei Dependorf.

Die Ueberkappungsmittel sollen nach Miller folgende Eigenschaften haben:

1. Es darf nicht reizen.
2. Es muß ohne Druck appliziert werden können.
3. Es muß der Dentinwand und der Pulpa überall fest anliegen.
4. Es darf die Temperatur nicht leiten (Preiswerk).

Liegt das Zahnbein an der Oberfläche frei, so liegt eine Wunde vor; liegt auch die Pulpa noch frei, dann liegt eine grobe Verletzung vor, wobei die Odontoplasten schwer geschädigt sind und es zu Gefäßbahneröffnung kommt (Rebel). Versuche von diesem Autor, angestellt an äußerlich intakten Zähnen, wobei die Pulpa mit aseptischen Kauteln ohne Medikament, mit sterilem Goldfolie u. a. überkappt wurden, erwiesen deutlich, daß eine freigelegte Pulpa ein verlorenes Organ ist. Die Pulpen atrophierten. Grove meint, daß in jedem Falle eine Veränderung (Degeneration) der Odontoplasten eintreten wird, die von der einen Zelle auf die nächstfolgende übertragen wird und so soll die ganze Pulpa verloren gehen.

Aehnliches behaupten andere Autoren wie Sicher, Kantorowicz, Peckert. Doch treten Arkoevy und Hentze für die Erhaltung der erkrankten freiliegenden Pulpa, Walkhoff, Preiswerk, Heß und Dätwyler für die Ueberkappung der freigelegten gesunden Pulpa ein. Wenn auch diese Autoren gute Resultate mit ihren Methoden erzielen könnten, so soll doch nicht, „an dem Fehlen hermetisch abschließender Deckfüllungen die allgemeine Durchführung scheitern" (Walkhoff), sondern vielmehr die Schwierigkeit liegen „in der Unmöglichkeit, die chirurgischen Heilprinzipien für offene Wunden an der Pulpa durchzuführen. Denn der Einfluß aller äußeren Faktoren, vor allem der von unseren therapeutischen Maßnahmen, muß einer, die Heilung befördernder sein. Dies kann man von allen unseren Methoden (von der Eihaut bis zur Ingipunktur vom Chlorzink bis zu den modernen reizlosen Antiseptika, wie Rivanol, Trypaflavin, von der Schrottmetallkäppchen bis zum Fletscher oder Zinkenol nach keiner Richtung behaupten" (Rebel).

Bei der Behandlung einer Pulpa soll man nach den meisten Autoren ins Auge fassen die biologische Potenz des periapikalen Gewebes zu erhalten, ihre Funktionstüchtigkeit nicht herabzusetzen, also eine Infektion dieses Gewebes von seiten des Wurzelkanals zu verhindern und keine Medikamente bei der Wurzelbehandlung zur Sterilisation und Wurzelfüllung zu verwenden, die diese Potenz und die Regenerationsfähigkeit dieses Gewebes beeinträchtigen können. Denn, wie sie sagen, nur ein ungeschädigtes und gesundes funktionstüchtiges Parodontium gewährleistet einen funktionstüchtigen Zahn.

Von der Ansicht, die erkrankte Pulpa in toto exstirpieren zu können, aus dem Wurzelkanal, den man sich rohrähnlich dachte, also nur einen apikalen Ausgang zumutete, ist man vollkommen zurückgekommen. Gerade bei der Exstirpation der Pulpa ist die Gefahr groß, dieses Gewebe zu verletzen. Die vielen Mißerfolge bei der Wurzelbehandlung gaben Anlaß, die apikalen Regionen zu untersuchen (wie Fischer u. a.). Dabei zeigten Korrosionspräparaten, wie von Preiswerk, Fischer, Adloff, Heß,

Feiler u. a., zweifellos die kompliziertesten Pulpaverästelungen im apikalen Gebiet[1]) und die Unmöglichkeit der totalen Exstirpation der Pulpa. Auch stellte sich heraus, daß besonders in engen Kanälen, selbst nach peinlichst genauer Arbeit an den Kanalwänden noch Pulpareste zurückblieben.

Das Amputationsverfahren von Adolf Witzel[2]), bei welchem „die tags zuvor mit Arsenpaste kauterisierte Pulpakrone mit scharfen, runden oder ovalen Bohrern aus der weit geöffneten Pulpakammer entfernt wird und die in den Wurzelkanälen zurückgelassenen Pulpawurzeln antiseptisch überkappt werden", wurde nun häufig modifiziert, mehr in Anwendung gebracht,

1. weil man glaubte, die Pulpa in toto nicht entfernen zu können, besonders aus engen Kanälen; die Exstirpation sei also schließlich doch eine Amputation;
2. weil man sagte, niemals wissen zu können, ob man dabei das Parodontium nicht grob verletze,
3. und ob man keine Gefahr lief, durch Ausbohren des Kanals in diesem, dem Auge entzogenen Arbeitsfeld die Wurzelkanalwand abzuschwächen, abgesehen von Perforationen,
4. weil man glaubte, ungewollt instrumentell eine Infektion im apikalen Gebiet herbeiführen zu können,
5. weil man mit den üblichen chemischen Mitteln zur Sterilisation und Erweiterung der Kanäle und Beseitigung der in diesen durch die gereizte Pulpa abgelagerten Kalksalze (sekundäre Dentinschollen und Verkalkungsablagerungen) die Wurzelhaut zu viel schädigte,
6. weil man durch die Amputation oben genannte Schwierigkeiten und Unsicherheiten umgehen konnte, dabei das Operationsfeld in einen Bezirk verlegte, wo man einen guten Ueberblick hatte und erst jetzt „wissenschaftlich arbeiten" konnte.

Die Gefahren der Exstirpation werden von den meisten Autoren anerkannt, obwohl sich noch manche Stimmen gegen diese Ansichten erheben; hauptsächlich von amerikanischer Seite (Rhein, Buckley, M. J. Waas, J. A. Waas, Richert). So sagt Prinz (1928), daß die Behauptung, es sei unmöglich, alles Pulpagewebe zu entfernen, nicht zu Recht besteht bei vernünftigem Gebrauch von einem geeigneten Instrumentarium mit Zuhilfenahme von Röntgenbildern. Grove meint (1921) (1923), daß ein gutes Resultat nie erreicht werden kann, wenn noch Pulpagewebe zurückbleibt. Dieses würde in fibröses Gewebe umgewandelt werden, der haematogenen Infektion ausgesetzt bleiben und niemals ersetzt werden durch Zement.

Feiler drückt sich ähnlich aus wie Prinz. Er meint, daß die Behauptung O. Müllers, daß die Pulpa bei abgebogenen Wurzeln stets abreißt an der Abbiegestelle und daß es niemals gelingt bei Vorhandensein von Seitenkanälen, das Pulpagewebe aus diesem zu entfernen, nicht zutrifft. Es sei ihm gelungen, häufig die Pulpa so herauszuholen, daß ein

---

[1]) Fischer meint, daß man sie in 90 % der Fälle vorfindet, vor allem an den Weisheitszähnen, mesialen Wurzeln der unteren, distobuccalen Wurzeln der oberen Molaren, oberen Praemolaren und unteren Schneidezähnen.

[2]) Kompendium 1887.

peitschenförmiges Ende über die Spitze des Donaldsonnadel herausragt, das häufig nicht nur eine, sondern zwei Spitzen hatte. Sei die Amputation nicht möglich, so trete die Gangränbehandlung an ihre Stelle und hierbei könne man doch nur mit mechanischen und chemischen Mitteln eine völlige Reinigung der Kanäle herbeiführen.

Gleichfalls äußert sich Schreier. Auch die Wiener Schule (Gottlieb) im Gegensatz zur Schweizerischen Schule (Heß).

Gute Befunde nach Pulpenamputation meinte man nachweisen zu können experimentell an Tierversuchen, extrahierten Zähnen, auch nach klinischen Befunden und Röntgenphotos. Obwohl klinische Untersuchungen und Röntgenkontrolle, wobei nur positive Resultate (ausgeprägte Fälle) einen Anhaltspunkt geben und die negativen nichts besagen, keine einwandfreie Methoden sind, um exakt über Erfolg bzw. Mißerfolg unserer Behandlungsmethode zu entscheiden, so könnten doch diese statistischen Untersuchungen (Cohn, Brühlmann, Begemann u. a.) an einem großen Material durchgeführt, darauf hindeuten, daß an Zähnen, nach bestimmten Methoden behandelt, stark destruierende Prozesse nach längerer Zeit mehr zu beobachten sind nach der Exstirpation als nach der Amputation. Gegen die Ergebnisse ist aber einzuwenden, daß über den Zustand der Pulpa während des Eingriffes keine näheren Angaben bestehen.

Nur aus den Resultaten nach Tierversuchen, nach histologischer Verarbeitung des Materials, können wir (obwohl nicht ohne weiteres übertragbar auf den menschlichen Organismus) bestimmte Schlüsse ziehen. So berechtigen uns die Arbeiten von Heß, O. Müller, S. Meyer u. a. zur Anwendung der Amputationsmethode; diese Autoren haben unumstritten bewiesen, daß die Amputation eine wissenschaftliche Methode ist, die aber eine strikte Indikation voraussetzt und nur in bestimmten Fällen angewandt werden kann und muß.

In Betracht der einschlägigen Literatur lassen sich bestimmte Streitfragen hervorheben:

a) Ist eine genaue Indikation anzugeben für die Amputation,
b) Wie geht der Heilungsprozeß vor sich?
c) Welche Medikamente können zur Versorgung der Pulpareste angewendet werden?

Auf diese Fragen wird im Nachstehenden näher eingegangen werden.

# A. Die Indikation.

Ist eine genaue Indikation des Krankheitsbildes möglich und können wir dabei feststellen, wie weit in die Wurzelkanäle die Bakterien vorgedrungen sind, ob sie schon von der ganzen Wurzelpulpa Besitz ergriffen haben und ob schon die Dentinkanälchen mit Bakterien gefüllt sind?

Balters meint auf Grund klinischer Erfahrung, daß bei Erkrankungen der Zahnpulpa, des Periodontiums und des Paradentiums sich mit Hilfe anamnestischer Angaben der Untersuchung des Paradentiums und des Zahnes mit Sonde und Exkavator, mit elektrischen und thermischen Reizproben, mit vorläufigen Einlagen und unter Zuhilfenahme des Röntgenbildes eine mit dem pathologisch-histologischen Befund übereinstimmende für die Therapie wesentliche Diagnose feststellen läßt.

Das wird von Euler bestritten. Seine Untersuchungen zeigten, daß die klinischen Bilder histologisch zu viele Variationen boten, als daß man von einer Normierung sprechen dürfte, die zur Grundlage für die anatomische Vorstellung bei der Behandlung dienen könnte. Nur die klinisch-diagnostizierte eitrige Einschmelzung (contra-Indikation der Amputation), leicht diagnostizierbar an Ueberwiegen der Wärmeempfindlichkeit, Steigerung der Schmerzen während der Nacht und gewöhnlich auch Druckempfindlichkeit der zugehörigen Lymphdrüsen gab Uebereinstimmung zwischen klinischer Erwartung und anatomischem Befund; der Grad dieser speziellen Beschwerden deckte sich ziemlich genau mit dem Ausmaß der eitrigen Einschmelzung der Pulpa (sowohl für die pulpitis clausa wie für die pulpitis aperta). Eine Diagnose der total akuten Pulpitis sei schwer mit den üblichen Symptomen zu verbinden. Uebrigens darf bei Einteilung der Pulpakrankheitszustände nicht vergessen werden, daß es sich um eine Fixierung reiner Zustandsbilder handelt, deren Grenzen schwimmend sind und jederzeit ineinander übergehen können (Euler). Ein genauer Einblick in den augenblicklichen Krankheitszustand der Pulpa scheint uns also bis jetzt unmöglich.

Wichtig ist die Frage, wie weit die Erreger eingedrungen sind, worauf schließlich die Indikation für die Pulpabehandlung zurückzuführen ist.

Untersuchungen von Hilgers und Precht ergaben das Bild z. B., daß bei einem dreiwurzeligen Zahn ein Pulpenstrang total infiziert war, der zweite zur Hälfte, der dritte gar nicht. „Daraus könnten natürlich die klinische Diagnose beträchtliche Schwierigkeiten erwachsen.“ Je größer die Mengen der Mikroorganismen im Verhältnis zum vorhandenen Nährboden (zerfallener Pulpa), umso größer soll die Zahl der infizierten Kanälchen sein. Wie tief die Erreger eingedrungen seien, könne

nicht bestimmt werden; dies sei abhängig von der Dauer der Infektion und der Weite der Kanälchen (Hilgers und Precht). Nach Hübner sollen wir uns auf das Antiseptikum verlassen müssen. Der Erfolg ist dann abhängig von der Länge des Wurzelkanals, Virulenz der septischen Infektionsstoffe und Art des Füllmaterials.

Es darf nur amputiert werden in der Ueberzeugung, daß wir das restierende Gewebe der Pasta in derartigem Zustand überlassen, daß diese mit den noch verbleibenden Bakterien fertig werden kann, also nur bei oberflächlich infizierten Pulpen. Peckert gibt hierfür an: „Pulpitische Zähne, die auf Kalt reagieren, sind Amputationsfälle (pulp. partialis), während wir solche, die auf Kalt nicht ansprechen, aber gegen Wärme empfindlich sind als ungeeignet auszuscheiden haben".

Wir dürfen also nicht (wie z. B. Kronfeld) die Amputation stets anwenden, wo und wenn wir es mit einer Pulpa zu tun haben und müssen, wenn nicht mit Sicherheit zu bestimmen ist, ob eine oberflächliche Entzündung vorliegt, die Pulpa als total infiziert betrachten und zur Gangränbehandlung übergehen, sofern wir unser Risiko auf das Mindestmaß herabsetzen wollen.

## B. Die Heilungsprozesse nach unseren chirurgischen Maßnahmen.

Histologische Untersuchungen zeigten Grove, daß die Pulpa nicht außerhalb des Foramens endete, wie man früher glaubte, sondern, daß das Parodontium in dem trichterförmigen Foramen im engsten Teil des Wurzelkanals mit der Pulpa in innigem Zusammenhang stehe. Bei jugendlichen Zähnen findet man nach Davis normal ein Foramen, das den von verschiedenen Seiten herankommenden Arterien, Nerven und Venen (umgeben von parodontalem Bindegewebe) als Eintrittspforte dient. Das parodontale Bindegewebe soll, rings um die Gefäße und Nerven, Zement lamellenförmig ablagern. Der Prozeß ist die Reaktion auf die mit dem Wachstum des Zahnes immer größer werdenden thermischen, chemischen und mastikatorischen Reize („pathological cementum"). Dieser Vorgang dürfte beim erwachsenen Zahn zum normalen Verschluß des Wurzelendes, bei älteren Personen zum völligen Verschluß des Kanaleingangs führen. Treten aber einem Zahn nur wenige Reize entgegen, so meint Davis, könne demgemäß auch erwartet werden, daß die Wurzel sich langsam verschließt, nur Zement abgelagert wird an der Kanalwand und später der erwachsene Zahn nur ein Foramen aufweist. Nach Grove wird der Zement nur entstehen können, wenn keine Infektion bei der Behandlung hinzugetreten ist und keine gewebsschädigende Stoffe gebraucht sind. Er soll als Antwort auf die Reize (Zug und Druck) auf das Parodontium ausgeübt, entstehen. Man soll die Wunde setzen in die Dentinzementgrenze, damit kein Pulpagewebe zurückbleibt und die Zementbildung nicht behindert wird.

Nach unserem chirurgischen Eingriff bleibt im Wurzelkanal totes oder lebendes Gewebe zurück. Auch hier wird das Foramen geschlossen, wenn das Paradontium nicht geschädigt worden ist, was beobachtet wurde, sowohl nach vorheriger Nekrotisierung der Pulpa durch Arsen (O. Müller, S. Meyer u. a.) als nach Lokalanästhesie (Grove u. a.).

Von den Veränderungen, die abgestorbene Gewebsteile durchmachen können, kommen nach O. Müller, nach allgemein pathologischen Gesichtspunkten folgende Möglichkeiten in Betracht:

1. Eine Colliquatio der Pulpa,
2. Aufsaugen der nekrotischen Teile von der Umgebung,
3. Abstoßen des Sequesters von der Umgebung,
4. Wasserverlust der Pulpa (Mumification) von der Oberfläche aus,
5. Von Fäulniserregern hervorgerufene Gangrän,
6. Imprägnierung des restierenden Gewebes mit Kalksalzen.

Von diesen wäre wohl die letzte als die günstigste zu bezeichnen.

Dieser Reparationsvorgang, von verschiedenen Autoren im Tierexperiment nachgewiesen, geht so vor sich, daß das Parodontium in den Kanal hineinwuchert und unter Resorption der restierenden Pulpateile an deren Stelle sekundäres Zement ablagert. Die Resorption findet statt durch Resorptionszellen, die nach Schlemmer Plasmazellen darstellen.

Manchmal greift die Resorption auch das Dentin an, so daß erhebliche Dentinstrecken wie zernagt aussehen und weite Lakunen zeigen, die dann durch Zementgewebe wieder glatt ausgefüllt werden. Daß diese Resorptionserscheinungen immer auftreten, wird jedoch von O. Müller nicht bestätigt. Er sah, daß bei Zähnen mit weitem Foramen zur Zeit der Amputation, wo also gute Zirkulationsverhältnisse vorherrschen, der Zement direkt auf dem Dentin ohne Resorptionserscheinungen abgelagert wurde. Die Dentinbildung der Wurzel hatte sistiert und an deren Stelle war nach Umwandlung des dort restierenden Pulpagewebes die sekundäre Zementbildung getreten. Es wird an solchen Stellen eine sehr mächtige Zementlage gebildet und das Foramen abgeschlossen. Diese Zementschicht kann sich bis zur Amputationsstelle erstrecken. Dieser Vorgang wurde auch von Weber beobachtet in einem Falle, wo miskroskopisch vom Wurzelkanal nichts zu entdecken war. Auftreten des sekundären Zementes in der Pulpakammer (Shmamine) sei nach Amputation bei Erwachsenen erst nach Jahren zu konstatieren.

Bei engem Foramen fand O. Müller dagegen immer Abbauprozesse, welche er den geringen Zirkulationsmöglichkeiten zuschrieb. Diese machten sich bemerkbar durch größere und kleinere Resorptionsbuchten, nicht nur im Hauptforamen, sondern auch in den Nebenausgängen. Diese letzteren wurden direkt resorptiv erweitert und bildeten mit dem Hauptkanal große Kommunikationen. Zum Schluß würden dann zuerst die Resorptionslakunen später die Kanäle verschlossen.

Resorptionserscheinungen könnten auch hervorgerufen werden durch die Wirkung des Arsens. Das bestreitet O. Müller auf Grund eines experimentell beobachteten Falles. Nach Arsenapplikation behalten aber die Bindegewebezellen der Pulpa nach demselben Autor sehr lange ihre Färbbarkeit, sterben also nicht ab. Gerade in der Gegend des Foramen apicale findet man diese Verhältnisse. „Da wir nun sekundäres Zement aus Bindegewebe entstehen sahen, so liegt der Schluß nahe, daß auch dieses noch funktionsfähiges Bindegewebe nutritiv gereizt werden kann und ad hoc Zementgewebe bildet, das direkt auf das Dentin, auf die Dentinkanälchen abgelagert wurde." Diese Möglichkeit nimmt auch Weber an.

Lutz verneint diese Meinung O. Müllers. Er bestätigt aber auf Grund seiner Untersuchungen die Befunde über das Verhalten der Pulpenreste nach Amputation, die er als „wandständige, nicht geschrumpfte, nicht eingetrocknete Fäden, als massige Fleischpfröpfe" vorfand; aber nur bis zur Liegedauer von 1½—2 Jahre, nachdem nur noch, was den apikalen Teil des Pulpenrestes anbetraf. Später trat Schrumpfung und Eintrocknung auf und erst nach Jahren Zementbildung, wie oben angegeben.

Aehnlich äußert sich Feldmann. Die in dem Wurzelkanal wuchernden Granulationen können nach einer Reihe von Jahren in osteoides Zementgewebe metaplasieren, welches möglicherweise den Kanal abschließen kann; während dieser Zeit können aber andere Granulationen den apikalen Teil des Zahnes soweit resorbieren, daß dieser extrahiert werden

muß. Mit dem Resorptionsprozesse parallel können Destruktionsprozesse vor sich gehen. Welche der beiden sich hierbei als der stärkere erweist, sei schwer zu bestimmen.

Der Heilungsvorgang wie bis jetzt von den Autoren beschrieben aus Tierexperimenten und an menschlichen Zähnen nach Kauterisiation der Pulpa und Mumifikation der Pulpareste darf wohl so geschildert werden:

1. daß wir durch die von uns zugesetzten Schäden (Arsenwirkung und chirurgische Maßnahmen) einen Reiz auf das Parodontium ausüben, was dieses Gewebe veranlaßt, unter mehr oder weniger Resorptionsvorgängen an der Hartsubstanz durch Granulationsgewebe die restierenden nekrotischen Pulpenreste aufzulösen,

2. daß das zur Ruhe gekommene Granulationsgewebe im Pulpakanal sich langsam zu Bindegewebe umwandelt, durch Kalkinkrustation verhärtet und sekundäres Zement ablagert an den Wänden, was unter günstigen Umständen nach Jahren zu vollkommener Obliteration des Kanals führen kann.

Bei der Amputation unter Lokalanästhesie hat man wohl geglaubt, die Pulpenstümpfe am Leben erhalten zu können, gestützt auf die Meinung, daß das Arsen nur wirke bis zur Grenze des infizierten Gewebes (Witzel). Er amputierte die Kronenpulpa nach Kauterisation und beschränkte die Methode auf oberflächlich entzündete Pulpen. Später jedoch ist er vollkommen hiervon abgekommen, als er fand, daß die Pulpen nicht am Leben zu erhalten seien, wie auch die Herbst'schen Versuche nachgeprüft durch Preiswerk zeigen.

Nachdem hat Fischer (1912) nochmals versucht, die Pulpen am Leben zu erhalten, aber die Methode so geändert, daß nur partiell entzündete Pulpen behandelt werden sollten, daß dabei keine Arsenbeschickung vorausgehen dürfte, die Pulpa also unter Lokalanästhesie amputiert wurden, dann aber ein starkes Dauerantiseptikum empfahl, das zugleich reizlos sein mußte, zugleich auch bequem durch die gesunde Pulpa diffundierte. Hierfür gebrauchte er Thymolkristalle.

Davis vertritt diese Methode in geänderter Form. Er nennt seine Operation an der Pulpa eine pulpotomy, weil er die Pulpa (mit einem besonderen von ihm konstruierten Messer) ausschneidet. Er spricht von partial pulpectomy in den Fällen, wo er die lebende Pulpa amputiert. Röntgenologische Untersuchungen, die Davis anstellte an Zähnen, deren Pulpen unter Anästhesie exstirpiert worden waren, zeigten keine apikalen Veränderungen. Bei der Untersuchung war festzustellen, daß diese Zähne keine oder nicht an die Foramina reichende Wurzelfüllungen hatten. Das restierende Pulpagewebe war lebend und das Kanallumen kleiner geworden durch Ablagerung von osteoidem Gewebe. In Fällen, in denen das Foramen apicale durch die Füllung erreicht oder fast erreicht worden war, sei kein Wurzelverschluß eingetreten. Daraus schließt Davis, daß man immer versuchen muß, den Uebergang von Parodontium und Pulpa zu schonen und die Wunde oberhalb des Foramens in den Pulpakanal zu verlegen. Das osteoide Gewebe unterscheidet sich nach ihm vom Knochen durch Fehlen von Haverschen Kanälen. Davis bemerkt, daß die Metaplasie einsetzt bei der Wunde; würde sie anfangen in dem Foramen, dann würde das Pulpagewebe absterben und keine Metaplasie hervorgerufen werden. Regenerationsvorgänge beruhen nach seiner Ansicht auf der

Tätigkeit von lebenden Zellen und dauernd genügender Zufuhr von Ernährungsstoffen. Es sei also kein Wunder, daß keine Reparation eintreten würde nach Devitalisation, oder wenn das Parodontium durch jegliche chemischen Mittel zerstört ist. Diese soll man meiden.

Die Indikation sei für jeden Fall zu bestimmen. Bei Symptomen von aktiver Hyperämie genüge es, die Kronenpulpa zu amputieren und die Reste zu belassen. Bei passiver Hyperämie soll die Amputation tiefer sein, weil die Wunde nicht im Kongestionsgebiet liegen darf. Bei entzündlichen Pulpen muß die Wunde sehr tief gelegen sein, möglichst dicht am Foramen. An dem Eingang der Kanäle wird bei der Amputation eine Paste ohne Druck (um Anämie zu vermeiden) appliziert, bestehend aus Phenol 1 Tropfen, Eugenol 1 dram (= 0,0355 dl), 96 Teilen Pariser Gips und vier Teilen Zinksulfat. Sein Hauptprinzip ist strengste Asepsis unter Vermeidung aller chemischen schädlichen Mittel. Erfolg ist nur zu erreichen, wenn man die Pulpenstümpfe unangerührt läßt und die Infektion fernhält. Ungünstige Fälle beobachtete er in 1 % von 400 Fällen, die von ihm behandelt wurden. Er führt sie zurück auf Fehler bei der Operation oder Indikation. Das Verschließen der Kanäle habe er nach 1½ Jahren bei 10 % gefunden.

Zu anderen Resultaten kam Schweitzer, der die Methode unter Heß nachprüfte an menschlichen Zähnen, die nach 5—14 Monaten extrahiert wurden. Der histologische Befund ergab für die Präparate mit 7—8 Monaten Versuchszeit ein normales histologisches Bild mit leichter Hyperämie, die Präparate mit 14 Monaten Versuchszeit zeigten durch die foramina apicalia eingewandertes parodontales Bindegewebe, Resorption des Pulpengewebes und Ablagerung von sekundärem inneren Zement, das vom Apex bis an die Wundfläche reicht. Diese Zementbildung erfolgt, wie der Autor besonders feststellt nicht durch Metaplasie des Pulpengewebes, sondern durch einwanderndes parodontales Gewebe. Manche Präparate zeigen noch lebendes Pulpagewebe; eine recht erhebliche Erweiterung und Schlängelung der Gefäße und retikuläre Atrophie der Odontoplastenschicht ist festzustellen.

Wirz hat die Davis'sche Methode nachgeprüft an Frontzähnen mit ungefähr gleichen Resultaten. In den Frühstadien (12 Monate) läßt sich das Pulpagewebe als normal feststellen. In den späteren Stadien (20 Monate) ist entweder das periodontale Gewebe in den Wurzelkanal eingedrungen und hat zur Resorption des Dentins und zur Erweiterung des Foramens geführt, oder es ist bereits zur inneren Zementbildung gekommen. Umwandlung der Pulpazellen zu Zementoplasten ist nicht zu erkennen. Die innere Zementbildung tritt zu verschiedenen nicht genau feststellbaren Zeiten auf.

Eine direkte Umwandlung der Pulpa in kalkhartes Gewebe haben diese beiden Autoren also nicht feststellen können. Euler dagegen nimmt auf Grund seiner Untersuchungen an Leichenmaterial eine Heilungstendenz im Sinne einer Metaplasie an. Diese sei nicht an einer speziellen Behandlungsmethode geknüpft und trete nicht so stark in die Erscheinung. Strikte Indikation ist angezeigt. Auch ist sie abhängig von der Leistungsfähigkeit des Organismus, ausreichender Desinfektionskraft des Wurzelfüllungsmaterials und gutem Verschluß des Kanaleinganges.

Rebel verneint eine Metaplasie der Pulpa nicht, warnt jedoch vor

der allgemeinen Anwendung der Davis'schen Methode, weil gerade hier die Sicherheit der Diagnose entscheidet.

In einer erwähnenswerten Arbeit legt Hellner dar, daß eine Ausheilung im Sinne einer Verkalkung der Pulpa nach einer unter Lokalanästhesie vorgenommenen koronalen Amputation möglich ist. Diese Ausheilung geschieht mit Hilfe der auf der Wundfläche gelegenen, beim Angriff gebildeten Dentinsplitter welche verkalkt werden und miteinander eine zusammenhängende Kalkbarriere bilden, die die zurückbleibende Pulpa vom Ueberkappungsmittel abschließt. Gleichzeitig wurde eine Membran von quergehenden kollagenen Faserzügen gebildet. Von der Wurzelkanalwand aus wurde neues Hartsubstanzgewebe von zementoidem Charakter gebildet, das den Kanal verengert und wahrscheinlich nach längerer Zeit seine vollständige Obturation im Wundgebiet bewirkt. Eine Ueberkappung der Wundfläche mit sterilen oder aseptischen Dentinsplitter scheint die beste Ueberkappungsmethode zu sein (Transplantation oder Inplantation von Dentin).

Adloff nimmt bei der Dentinbildung im Anfang eine Umstimmung des Pulpen (Binde-)Gewebes an durch das Schmelzorgan. Durch Rückgang von gewissen Faktoren wird nun nicht das hochspezialisierte Gewebe (Dentin) gebildet. Es ist aufzufassen als ein Rückschlag: unvollkommene Regeneration. Auch Euler ist dieser Ansicht. Er konnte einen Fall beobachten, wo die ganze Kronenpulpa metaplasiert war. Die Pulpa war anscheinend in ihrer Lebensfähigkeit herabgesetzt und es hatten sich Fibroplasten gebildet, die die Rolle der Odontoplasten übernahmen. Diese verschwanden und an deren Stelle lagerte das Pulpagewebe, um die Fibroplasten als Verkalkungszentren, Zement ab. Dabei sei die Pulpa von ihrer ursprünglichen Höhe um einen Grad tiefer zu dem Niveau der Wurzelhaut gelangt.

Der Vorgang ist in Vergleich zu setzen mit der Dentikelbildung. Hierbei spielt die fibrilläre Degeneration des Bindegewebes eine große Rolle, als sie häufig die Vorstufe zu deren Entwicklung bildet. Das vorher zellreiche Gewebe verwandelt sich in ein zellarmes, die Interzellularsubstanz wird reicher an Bindegewebsfibrillen, in welchen schließlich die Imprägnierung mit Kalksalzen erfolgt. Immer da, wo es keinen oder nur sehr geringen Stoffwechsel gibt, pflegen die Kalksalze abgelagert zu werden, z. B. bei chronischer Entzündung (Fischer). Nach Adloff sind wandständige Dentikel möglich durch gestörte Entwicklung; für die Dentikel in der Pulpa sind aber diese Voraussetzungen gar nicht vorhanden.

Häupl und Ottesen berichten von einem Fall, wo nach Amputation der Pulpa unter Lokalanästhesie die Dentinoberfläche durch einen Streifen noch nicht verkalkter Hartsubstanz eingenommen war. Sie nennen dieses Gewebe Dentinoid, d. h. dentinähnliches Gewebe.

Eine Amputation der Pulpa unter Lokalanästhesie erscheint also möglich, wie aus obengenannten Tatsachen hervorgeht. Nach den gesamten Autoren soll die Heilung in dreierlei Richtungen erfolgen können:

1. durch Zementablagerung des eingedrungenen periapikalen Gewebes,
2. durch koronäre Ablagerung von dentinoidem Gewebe von der Kanalwand her oder ausgehend von Dentinsplittern,
3. durch Verzementierung des apikalen Pulpagewebes (O. Müller, Weber, Rebel).

## C. Welche Medikamente können zur Versorgung der Pulpareste verwendet werden?

Die von uns anzuwendenden Maßnahmen um eine erkrankte Pulpa zur Heilung zu bringen, sind Wegnahme der nicht mehr erhaltbaren, durch den Krankheitsprozeß verloren gegangenen Gewebsteile und Desinfektion und Erhaltung einer dauernden Sterilität des Wurzelkanals und seines Inhaltes.

Hierbei können wir drei Reize annehmen, die auf das Parodontium ausgeübt werden. Diese entstehen:

1. durch den Akt des Eingriffes,
2. durch die Zerfallsprodukte der Pulpenreste,
3. durch unsere Antiseptica.

Wird das Parodontium zu viel in Anspruch genommen, dann wird eine Pulpabehandlung auf alle Fälle ungewiß und deshalb sind wir genötigt, diese Reize auf das Mindestmaß herabzusetzen. Von vielen Autoren werden darum sogenannte gewebsfreundliche Desinfectantia verlangt.

Die Frage ist nun: haben wir solche Medikamente, die wohl die pflanzliche Zelle (Bakterien) und nicht die tierische Zelle vernichten. Hierüber können nur Tierversuche entscheiden.

Lüthi untersuchte die Einwirkungen von Chlorphenol, Phenol, Trikresolformalin, Eugenol, Triopaste und Albrecht'sche Wurzelfüllung auf das Parodontium eines 1½ jährigen Hundes. Bei allen Medikamenten war deutlich eine Reizung auf das Parodontium zu erkennen; am günstigsten zeigte sich die Albrecht'sche Wurzelfüllung, am stärksten schädigend waren Eugenol (Granulombildung) und Trikresolformalin, das auf die stark schädigende Wirkung des Formalins zurückzuführen ist. Nach 33 Tagen hatte die Triopaste eine Gewebseinschmelzung hervorgerufen und war eine Abzessmembran geformt.

Auch Lutz fand Resorptionsvorgänge an der Hartsubstanz im Wurzelkanal nach Verwendung der Triopaste bei der Amputation. Die Paste sei ein Dauerantiseptikum, das die wichtigste Forderung, die Sterilität der mumifizierten Pulpa auf Jahre (6 J.) hinaus erfüllt.

Feldmann untersuchte im Tierexperiment den Einfluß von Paramonochlorphenol und 10 %ige Formalin + Thymol + Eugenol, beide mit Zinkoxyd zu einer Paste verarbeitet, auf das Parodontium. Er fand Zementbildung unter vorheriger Zement- und Dentinresorption. Das Parodontium zeigt keine Heilungstendenz, da eine Resorption des apikalen Abschnittes durch Granulationen stattfindet. Er fand in beiden Fällen Eiterherde. Die Reize waren zurückzuführen auf die Wirkung des Chlorphenols und der Formalinpaste.

Weiter sei hingewiesen auf die Arbeiten von S. Meyer, O. Müller, Wirz, Häupl und Ottesen u. a., die zeigen, daß unsere üblichen Antiseptica und Pasten, vor allem die Triopaste oben genannten Forderungen nicht entsprechen. Nach O. Müller soll die Paste hauptsächlich infolge der Formaldehydabgabe das lebende Gewebe reizen. Es bilde sich mit dem wässrigen Inhalt des Gewebes Formalin, welches die lebenden Zellen schädige bis zu ihrem Tode. Nur bei guten Zirkulationsverhältnissen könne dieser Einfluß kompensiert werden.

Hellner kam nach Amputation der lebenden Pulpa und Applikation der Triopaste, zu dem Schlusse, daß Auflegen der Paste auf die freiliegende Wundfläche zu verwerfen ist. Die trotzdem auftretenden Ausheilungstendenzen sind der Resistenz und Regenerationsfähigkeit der Pulpa zu verdanken. Die Paste dagegen sei imstande, eventuelle von außen kommenden Bakterien durch die starke antiseptische Wirkung zu verhindern und bei Absterben der Pulpa diese zu mumifizieren. Bessere Resultate gibt Heinemann an mit Paraform, das er verwendet zur Devitalisation. Diese geht langsam vor sich. Oft sind zwei Wochen erforderlich. Im Tierversuch sind völlige Abwesenheit der schweren histologischen Veränderungen, die man nach der Devitalisation nach Arsen kennt. Die Pulpen sind hart, fast undurchlässig. Es ist stark antiseptisch; nach Pulpaamputation sind die Pulpen steril. Er verwendet es als Paste mit Arsen und Phenolkristallen: das Sinas-Präparat. Hiermit hat Notter Versuche angestellt; diese zeigen nach längerer Liegedauer als 6 Monate in fast allen Präparaten im apikalen Wurzelabschnitt Resorptionserscheinungen auf. Das Parodontium zeigt aber in allen Fällen vollkommen normale Struktur. Die innere Zementbildung sei derjenigen der bei Triopaste auftretenden ähnlich, aber nicht so stark ausgesprochen, was wahrscheinlich darauf zurückzuführen sei, daß die ganze Reaktion auf die Paste (die vielleicht auch der Phenolwirkung zuzuschreiben ist), nicht so stürmisch ist.

Viele Versuche mit unseren gebräuchlichsten Antiseptica zeigen also, daß diese wohl desinfizierend wirken, das Gewebe aber schädigen; die Pasten bei genügender Widerstandsfähigkeit des Parodontiums auch jahrelang imstande sind, den Pulpakanalinhalt steril zu erhalten, ja selbst in den meisten Fällen eine sekundäre Zementbildung nicht verhindern. Die Versuche lassen aber auch anerkennen, daß mit diesem Prozeß eine weniger oder mehr ausgesprochene Resorption parallel geht, die zu erheblicher Lakunenbildung Anlaß gibt und zurückzuführen ist, zum Teil auf die Tätigkeit der Medikamente und zum Teil auf die Wirkung der Zerfallsprodukte.

Rebel betont, daß technisch herausholbares Gewebe entfernt werden muß. Dann kommt das Medikament an die Reihe; das kann aber nur aktivieren und bakterienhemmend wirken, wenn es mit den Erregern und Gewebsschichten in Kontakt tritt. Es muß Fernwirkung haben (Diffusion). Verzichten auf Dauerdesinfektion heißt die im Zahn verbleibenden infizierten Gewebsbezirke sich selbst überlassen und Dauerinfektionsherde bestehen lassen. Im allgemeinen soll das Medikament bei Exstirpation eine örtliche und eine schwächere Fernwirkung haben, bei der Amputation gerade umgekehrt.

Bei der Pulpaamputation sind die Verhältnisse anders als bei der Exstirpation. Hier hat das Medikament einen längeren Weg zurückzulegen, bevor es das Parodontium erreicht, wodurch Reizerscheinungen in

viel schwächerem Maße oder erst nach längerer Zeit in Erscheinung treten können. Lüthi meint: „Das Pulpacavum dient dem Medikament gleichsam als Speicher. Es wird von hier aus durch die engen Ramifikationen der Pulpa direkt und via Dentinzement durch Diffusion dem Periodontium zugeführt. Durch diese in den natürlichen Verhältnissen bedingte langsame Applikation der Medikamente wird eine Dosierung in den meisten Fällen überflüssig. Somit ist es nicht die Menge des in die Wurzelkanäle gebrachten Medikaments, die den Ausschlag inbezug auf die Wirkung im speziellen Falle auf das Periodontium gibt, sondern die Art des Medikamentes selbst. Da die Wurzelhaut sehr reaktionsfähig ist, so genügen nur kleinste Mengen."

Eine Sterialisation des Wurzelkanals wird heute zu erreichen gesucht auf neuen Wegen, z. B. durch die Diathermie. Bei diesem Verfahren versucht man mit hoher Frequenz und niedriger Spannung „durch eine geeignete Dosierung des Stromes (sowohl seiner Stärke nach wie auch in örtlicher Beziehung in örtlich begrenzte Körperbezirken) die Temperatur über das dem Gewebe zuträgliche Maß (Eiweißgerinnungstemperatur) hinauszusteigern und durch die so bewirkte Koagulation z. B. krankhaftes Gewebe zu zerstören" (Münzesheimer).

Diese Versuche haben nicht unerhebliche theoretische Bedeutung. Manche praktische Erfahrungen auf diesem Gebiete mahnen aber zur Vorsicht (siehe Wolff und Feiler gegenüber Friedberg). Bevor dieses Verfahren allgemein in Anwendung zu bringen ist, soll man sich jedenfalls erst experimentelle Erfahrung verschaffen.

Erwähnenswert sind die Versuche, die Hoch anfertigte, wobei nach Arsenapplikation der Zahn zur Extraktion kam und die Wurzelspitze und nächste Umgebung untersucht wurde; ebenfalls wurden Proben vom Alveoleninneren in der Apexgegend untersucht. Alle Proben erwiesen sich als steril. Csernyei bestätigt diese Resultate. Auch Hartmann kam zu dem Schluß, daß nach Arsen-Einlage entzündliche Pulpen und Wurzelkanäle steril sind. Heinemann bemerkt, daß dies häufig der Fall ist, die Virulenz der Bakterien auf alle Fälle vermindert ist. Dagegen bestreitet Feldmann diese Befunde.

Um mit Sicherheit eine Reinfektion des periapikalen Gewebes von seiten des Wurzelkanales zu verhindern, wird von vielen Autoren ein sogenannter hermetischer Verschluß der apikalen Ramifikationen und des Hauptkanals gefordert. Ferner soll durch Imprägnierung zum mindestens der Anfang der Dentinkanälchen den Bakterien der Weg abgeschnitten werden zum Wurzelkanal und bei einem dichten Verschluß nach dem Pulpakavum zu die Sterilität des Wurzelkanalinhaltes gewährleistet werden. Auch bei der Amputation wird diese Forderung gestellt (Davis. Hilgers und Precht, O. Müller).

Flüssige Wurzelfüllmaterialien sollen in die kleinsten Höhlen eindringen, nach Erstarrung die Bakterien einschließen und sie festzuhalten vermögen. Die meisten aber schaden dem periapikalen Gewebe, sind nur bis an die Abrißstelle der Pulpa zu bringen und verfärben manchmal die Zähne (die Albrecht'sche und die Howe'sche Wurzelfüllung, braun-rosa und schwarz). Dem Radisan (nach Schröder) haftet dieser letzte Fehler nicht an, wie alle Autoren bestätigen. Es ist eine kieselsäure Tetramethylester, der flüssig in den Wurzelkanal gebracht, durch die bei der Wurzel-

behandlung gebrauchten Säure und organische Gewebssäfte, sowie durch Alkalien und Salzlösungen, aufgespalten wird in Methylalkohol (der verdunstet) und zu einer kolloidalen Kieselsäurelösung. „Diese zeigt alle Erscheinungen eines Kolloiden; überläßt man z. B. aufgespaltenen Ester auf längere Zeit sich selbst, so nimmt seine Viskosität mehr und mehr zu, um schließlich in einen glasartigen Zustand überzugehen" (Schröder). Es hat die Eigenschaft, nicht in lebendes vaskularisiertes Gewebe einzudringen. Hebt man die Zirkulation in der Pulpa auf (z. B. durch Sondierung mit Salzsäure), dann dringt das Radisan bis zur Wurzelspitze vor und imprägniert alle im Kanal zurückgelassenen organischen Gewebsreste. Es spaltet sich in dem Kanal schnell auf, den ganzen Inhalt imprägnierend, der von seiner ursprünglichen feineren Struktur nichts mehr erkennen läßt. Es haftet den Wänden fest an und überzieht sie mit einem strukturlosen, festen, homogenen Häutchen, das bakterienundurchlässig ist. Der ganze Kanalinhalt wird in ein für Bakterien ungeeignetes Milieu verwandelt, und der Kanal nach dem Foramen zu kompakt ausgefüllt. Nach Schroeder dringt der Ester bei Sondierung in die Pulpa frisch extrahierter Zähne in die feinsten Verzweigungen und Verbindungskanälen des Markraumes ein, was besonders erkennbar ist bei mehrwurzligen Zähnen mit ihrem verzweigten Kanalnetz. Weil der Ester nicht in das lebende Gewebe eindringt, soll an dem Foramen sowohl nach Anästhesie als nach Arsenbeschickung durch das Füllungsmaterial selbst eine Grenze gesetzt werden, die nach Arsendevitalisation von einer kurzen Schmerzempfindung begleitet wird. Man soll größere voluminöse Pulpenmassen entfernen. Die Mitwirkung des apikalen Gewebes an den Heilungsvorgängen soll in keinerlei Weise beeinträchtigt werden (Zementbildung). Putride Zähne nach Wurzelfüllung aseptisch verarbeitet, in Scheiben von ½ bis ¾ mm zersägt, und mit dem Sägestaub auf Nährböden gebracht, ergaben nach 5 Tagen kein Wachstum. Schroeder schließt hieraus, daß auch bei Pulpitis totalis, selbst bei Gangrän der Pulpa, die Methode ohne Bedenken in Anwendung zu bringen ist.

Diese Tatsachen werden nicht allgemein bestätigt. Zu anderen Resultaten kam z. B. Marolt, der diese Methode nachprüfte. Die Versuche ergaben, daß die Kanäle nicht alle vollständig mit dem Ester ausgefüllt waren, und ein Eindringen in die Dentinkanälchen nicht beobachtet wurde. Die Wurzelfüllung erweist sich wohl bei der Betrachtung mit dem unbewaffneten Auge als wandständig, und bei guter Verteilung mittels Papierspitzen als nicht schrumpfend. Der vollständig mit Radisan ausgefüllte Kanal ist wasserundurchlässig. In vielen Fällen reichte die Füllung bis an das Kanalende. Zwischen Point und Dentinwand beobachtete er in einigen Fällen Zwischenräume, in anderen Fällen war die Füllung wandständig.

Klinisch verursacht die Radisanbehandlung starke Schädigungen der Wurzelhaut. Nur 46 % der Fälle sei als gut zu betrachten. Allerdings klang die Wurzelhautentzündung bald ab und die behandelten Zähne blieben während der Beobachtungszeit von 1—1½ Jahren ruhig, mit Ausnahme von zwei Fällen (ein Granulom). Bei Gangrän war keine Reaktion zu beobachten. Der hohe Prozentsatz der Mißerfolge findet in der Verwendung der einzeitigen Wurzelbehandlung, dem ausgiebigen Gebrauch von ätzenden Chemikalien und des stark ätzenden Wurzelfüllungsmaterials seine Erklärung. Mikroskopisch war die Verbreiterung des apikalen

Periodontalraumes, Resorption des äußeren Zementmantels der Wurzel und sogar des Wurzeldentins in Form von ausgedehnten lakunären Ausbuchtungen zu beobachten. Das Radisan schützt die vitale Potenz des apikalen Gewebes nicht. In keinem Falle war innere Zementbildung im Sinne einer Ausheilung zu erkennen. Das endgültige Resultat dürfte die Bildung eines Granuloms sein. Die Schädigungen sind zurückzuführen auf die Pulpenexstirpation und auf die Wirkung als Protoplasmagift. Die Reinfektion wird nicht beseitigt.

Schlungbaum weist in seiner Polemik mit Marolt darauf hin, daß immer eine mikroskopisch dünne Schicht des Radisans vorhanden ist auf den Wänden. Ist das Gewebe abgestorben, dann ist die Pulpa bis an die Spitze zu imprägnieren. Sekretanstauung durch Eintritt von sogenanntem Wundsekret aus der kleinen Rißwunde der Pulpa kann nicht stattfinden, weil in dieses durch die Säure verätztes, nicht vaskularisiertes Gewebe der Esterlack eindringt und damit die Gefäße verschlossen werden. Der Esterlack kontrahiert sich, d. h. der Kanal weist ein Lumen auf, das trichterförmig nach der Krone zu verläuft. Zähne, die nach der Extraktion einer Saugwirkung ausgesetzt wurden, zeigten keine Spur von Farblösung (Schroeder). Klinische Resultate ergaben, daß die Füllung Schmerzen hervorruft, daß diese aber nach 24 Stunden spontan abklingen und keine Veranlassung geben zu weiteren Beschwerden (Oehrlein, Ohrt, Rose, Romanova, Münzesheimer u. a.).

Werner meint, daß das Radisan auf akute Reizzustände der Wurzelhaut einen heilenden Einfluß ausübt, als mild wirkendes Antiseptikum anzusehen ist, wie auch Schroeder behauptet. Faust gibt sogar an, daß es für die lebende Pulpa ungefährlich ist. Der im Handel befindliche Esterlack hat einen Zusatz von Thymol, soll also bakterizid wirken, was von Münzesheimer, Rosenthal, Romanova und Marolt nicht bestätigt wird. Oehrlein verwendet es auch bei putriden Kanälen und bei röntgenologisch nachweisbaren apikalen Prozessen und hat niemals einen Mißerfolg erlebt. Romanova untersuchte 80 Fälle mit Radisan gefüllte Zähne, teils mit entzündeten, teils mit gangränösen Pulpen. Die Füllung wurde wiederholt vorgenommen. Nach der ersten Füllung wurde festgestellt, daß der Kanal nur an den Wänden und in der Apexgegend ausgefüllt war. Der Hauptkanal war nach Beendigung der Versuche in der Mehrzahl der Fälle in seiner ganzen Kontinuität ausgefüllt. Ob das Radisan auch in die Dentinkanälchen eingedrungen war, war nicht nachzuweisen, weil anscheinend durch die Verarbeitung der Präparate Material herausgefallen war. Versuche an 35 1½—2 Jahre alten Hunden ergaben entzündliche Veränderungen der apikalen Wurzelhaut, die immer den Mündungen der deltaförmigen Verzweigungen entsprachen und nirgendwo einen diffusen Charakter annahmen. Die Entzündungen in frühen und mittleren Stadien sind zurückzuführen auf das Trauma der Exstirpation. Das Radisan diffundiert sogar bei sorgfältigster technischer Verarbeitung nach Exstirpation nicht in die Kanäle hinein, diffundiert nicht durch die Wundoberfläche, welche nach Exstirpation zurückbleibt, und imprägniert auch nicht die Reste der Pulpa in den deltaförmigen Verzweigungen, wirkt nicht schädlich auf das Parodontium und nimmt ihm nicht die Fähigkeit zur Regeneration. Es ist als befriedigendes Material für nicht infizierte Wurzelkanäle zu betrachten.

Rosental, Rubinstein, Baschkin und Mirskaya konnten ein mehr oder minder genügendes Eindringen des Radisans in die Kanäle und seine Wandständigkeit feststellen. In Behandlung kamen unkomplizierte Fälle und Pulpitis, 29 Fälle wurden untersucht; davon waren klinisch 25, röntgenologisch 19 und bakteriologisch 18 negativ (14 wurden nach Arsen, 4 nach Anästhesie behandelt). Die Radisanbehandlung sei nicht als eine ideale Methode zu betrachten. Nicht angegeben worden ist ob aseptisch gearbeitet wurde.

Csernyei verschloß mit Radisan behandelte Zähne koronal mit Paraffin, im Kanallumen wurde ein Wattebausch verschlossen und die Zähne bis 15 Tage in wechselnden Typhusbakterienkulturen belassen; dann wurde der Wattebausch in Brühe geimpft und im Thermostat bebrütet. Nach 24 Stunden erwiesen sich die Nährböden als steril. Hieraus schließt Csernyei, daß die Wurzelfüllung hermetisch abschließt. Als Ideal ist Einphasenbehandlung zu betrachten.

Münzesheimer verwendet das Radisan immer nach Diathermiebehandlung, „um den mit Hochfrequenzstrom erreichten Zustand aufrecht zu erhalten". Nach Arsenapplikation werden die Pulpen koaguliert und die leicht entfernbaren Pulpenteile exstirpiert, die Reste im Kanal belassen und unter peinlichst aseptischer Verarbeitung mit Radisan behandelt. Unter den 300 von ihm behandelten Fällen waren 4% Mißerfolge, unter welchen auch die Fälle, entstanden durch fehlerhafte Technik (Ueberdrosierung des Stromes). Hiervon war die Hälfte zurückzuführen auf mangelhafte Desinfektion. Bei koagulierten Pulpen sei das Radisan besonders vorteilhaft. Bei Kombination von Diathermie und Radisan werden die drei Bedingungen Marolts erfüllt. Zwar kommt es, wenn ein Radisanüberfluß besteht, nicht selten zu medikamentösen Reizungen, die sich in einer leichten Druckempfindlichkeit des behandelten Zahnes äußern (diese dauern etwa 24 Stunden und verschwinden ohne Reaktion). Münzesheimer sagt: „Die Versuche Marolts, das Radisan mit Sudan zu färben, und aus der Färbung der Pulpa und des Dentins Schlüsse auf die Eindringungsfähigkeit der Kieselsäure zu schließen, sind als falsch abzulehnen; Sudan ist kein spezifischer Farbstoff für Kieselsäure, für die es, wie das Kaiser-Wilhelm-Institut für Kieselsäureforschung mir liebenswürdigerweise mitgeteilt hat, überhaupt keine spezifische Färbung gibt. Es ist völlig ungewiß und auch ganz unwahrscheinlich, daß der Farbstoff das gleiche Eindringungsvermögen hat, wie die ausfallende Kieselsäure. Der Farbstoff kann erheblich zurückbleiben, er könnte aber auch bei der Spaltung des Esters sich an den Methylalkohol binden. Diese Versuche besagen also nichts." Es ist weiter ausgeschlossen, eine Diffusion des Esterlackes in die Zahnbeinkanälchen des bereits transparant gewordenen Zahnbeins zu erzielen (Rose). Das Radisan ist imstande, den durch den Hochfrequenzstrom keimfrei oder zum mindesten keimarm gemachten Wurzelkanalinhalt in einen solchen Zustand zu versetzen, daß für eine Reinfektion daselbst ungünstige Bedingungen geschaffen werden. Verschluß des Wurzelkanals nach dem Foramen zu bringt die primäre Infektionsquelle, die sowohl einen periapikalen paradentitischen Herd wie auch eine fokale Infektion des ganzen Organismus verursachen kann, zum Versiegen (Münzesheimer). O. Müller berichtet von starken periodontalen Schädigungen, die zu

Substanzverlust führen könnten, bei Einbringen von Radisan in das Periodont bei Kaninchen.

Zusammenfassend läßt sich aus den Untersuchungen als Gesamtergebnis hervorheben:

1. daß das Radisan die Infektion nicht beseitigt (Romanova, Rosental, Rubinstein, Baschkin, Mirskaya),
2. daß es bei sachgemäßem Vorgehen den Kanalwänden anliegt und den Kanal hermetisch abschließt (Csernyei),
3. daß das Radisan imstande ist, den durch Diathermie keimfrei oder keimarm gemachten Wurzelkanalinhalt in einen Zustand zu versetzen, der für eine Reinfektion ungünstig ist,
4. daß es aber ungewiß ist, ob das Radisan:
   a) in die Dentinkanälchen eindringt,
   b) ob es im Wurzelkanal die organischen Reste imprägniert,
   c) ob es die sekundäre Zementbildung am Apex nicht beeinträchtigt.

## Eigene Untersuchungen.

Bei den nachstehenden Versuchen war der Wunsch, die Regenerationsvorgänge nach Amputation der lebenden Pulpa und gleichzeitig den Einfluß des Radisans auf diese Vorgänge nach Devitalisation der Pulpa mit Arsen nachzuprüfen.

Weil in der Praxis eine rein aseptische Methode ausgeschlossen ist, wurde auch hier eine desinfizierende Masse auf den anästhesierten Pulpenstumpf aufgelegt, bei der Radisanbehandlung die Pulpen nach Angabe von Schroeder mit Salzsäure sondiert, um eine Imprägnierung mit Radisan leichter zu ermöglichen.

Die Versuche fanden statt an einem ca. 4 Jahre alten weiblichen Laponderaffen (nemestrinus nemestrinus, eine in Sumatra und Borneo lebende Affensorte) mit vollständigem intaktem, bleibenden Gebiß, wovon die dritten Molaren noch nicht, die Premolaren fast vollständig durchgebrochen waren. Vor der Behandlung wurden von Ober- und Unterkiefer Röntgenphotos gemacht. Gleichfalls nachdem die Versuche beendet und die Kiefer herausgesägt worden waren. Die Versuche wurden vorgenommen nach Morphiumvorbereitung in Chloroformaethernarkose. Es wurde versucht, aseptisch zu arbeiten. Womöglich wurde Cofferdam verwendet. Es war aber nicht möglich diese in dem Backenzahnbereich anzubringen. Hier wurden mit Zellstoff die Zähne isoliert. Für jede Behandlung kamen drei Zähne in Verwendung, in erster Sitzung nur zwei und das Material dem Versuchstier nach einer Woche, drei Wochen, sieben und elf Wochen entnommen. Das Tier gelang ad exitum durch Injektion von 5 ccm Chloroform ins Herz.

## Angewandte Technik.

In den Zähnen einer Kieferhälfte wurde die lebende Pulpa amputiert unter Lokalanästhesie und in den Zähnen in der entsprechenden Kieferhälfte die Pulpen mit Radisan beschickt.

Die Amputation. Die Zähne wurden mit Chloramin (1½ %) und Alkohol (70 %) abgewaschen, angeschliffen und die Pulpen mit rundem Bohrer freigelegt. Nachdem die Kavität mit Chloramin ausgewaschen und die Kronenpulpa mit Rosenbohrern fortgenommen worden war, wurden die Pulpenstümpfe mit einer am zahnärztlichen Institut bei der Amputation gebräuchlichen Paraformpaste (80 % Silberpulver und 20 % Paraform mit Chlorphenolkampfer zu einer Paste vermischt), ohne Druck auszuüben versehen und abgedeckt mit Guttapercha. Hierauf kam eine Schicht Havardzement. Die Kavität wurde mit einer Amalgamfüllung geschlossen.

Radisan. ca. 2—3 Tage vor der Behandlung wurden in Narkose die Pulpen freigelegt und mit einer Einlage einer Tablette Nervarsens (0,0008 g $As_2O_3$) versehen. Hierauf wurde Guttapercha gebracht, die Kavität mit Havardzement geschlossen. Die Behandlung mit Radisan wurde so ausgeführt, daß in den meisten Fällen die Pulpa amputiert wurde, jedoch in sehr weiten Kanälen die Pulpa exstirpiert durch einmaliges Umdrehen der Exstirpationsnadel. Die Kanäle wurden ausgewaschen mit Hypochlorit (Braun) und die Pulpen (bezw. Pulpenreste) sondiert mit Salzsäure (+ 15%). Die Flüssigkeit wurde abgesaugt mit Watte umwickelten Nadeln, wobei eine Trockenlegung der Kanäle vermieden wurde. Dann wurde der Esterlack (eine Auflösung von Harz und Ester) mit einer Pipette (von Oehrlein angegeben und vor jeder Behandlung hergestellt) auf die Pulpen aufgebracht und einige Zeit belassen. In den Kanälen, wo exstirpiert wurde, wurde die Paste mit einer Walkhoff-Nadel eingeführt und eine verkieselte Papierpoint zu festerem Wandanschluß und besserer Verteilung der Pasta nachgeschoben. Mit einer Asbestkappe wurden die Kanäle verschlossen, mit dünnflüssigem Havardzement ohne Druck abgedeckt und die Kavität nach Erhärtung des Zementes mit Amalgam versehen.

## Einiges über Radisan.

Das Radisan, ein Kieselsäuretetramethylester, spaltet sich im Wurzelkanal auf in Orthokieselsäure und Methylalkohol.

$$Si(OCH_3)_4 + 4H_2O = 4CH_3OH + Si(OH)_4$$

Der Methylalkohol verdunstet.

Die Kieselsäure bindet also Wasser in erheblichem Maße. Die Reaktion ist abhängig von der vorhandenen Menge Wassers. Es entsteht mit weniger Wasser die Metakieselsäure; als Grenzfall könnte $SiO_2$, das Kieselsäureanhydrid entstehen. Es handelt sich um eine normale Verseifung, die stattfindet unter dem Einfluß von Säure, Alkalien oder bloßen salzhaltigen Gewebssäften. Ist nicht genügend Wasser vorhanden, so findet eine unvollkommene Aufspaltung des Esters statt, die bei möglicher Verdunstung zur Schrumpfung der Lösung Veranlassung geben wird. Die benötigte Wassermenge kann nur von den Kanalwänden beigeliefert werden. Hier spielt sich die Reaktion ab; die Kieselsäure und das Harz lagern sich der Kanalwand fest an, erreichen sogleich größere Festigkeit, so daß eine spätere Schrumpfung auf Kosten des weniger widerstandsfähigem Innern erfolgt. (Rose)

Das Radisan imprägniert alles organische Gewebe, was aus der Zirkulation ausgeschaltet ist. Schroeder gibt an, daß der Ester sich selbst eine Grenze setzt bis in das lebende Gewebe, nämlich dort, wo das nekrotische Gewebe an das lebende angrenzt. Es soll also auch die Gefäße verschließen, und alle Pulpenreste imprägnieren und in alle Höhlen foramina und Dentinkanälchen eindringen. Ein Nachteil sei, daß es schwer oder nicht röntgensichtbar zu machen ist und histologisch nicht zu verarbeiten ist. Nur die nachher eingeführte Paste, bestehend aus einer Mischung von Jodoform-Thymol und Kolophonium ist röntgendicht.

## Histologische Untersuchungen.

Zur histologischen Verarbeitung kamen 22 Zähne und 2 Kontrollzähne, die bei 2, 3 oder einzelnen mit dazugehöriger Wurzelhaut und Knochen aus den Kiefern herausgesägt wurden. Die Teile wurden in Formalin (10 %) fixiert, in 5 % Salpetersäure im Brutschrank entkalkt, um Schrumpfung zu vermeiden in Natriumsulfat 5 % gelegt, in steigendem Alkohol und Alkoholaether a. a. entwässert und in Celluidin eingebettet. Es wurden Serienschnitte angefertigt und von den Schnitten der Mehrzahl mit Haematoxylineosin gefärbt, einzelne mit Schmorlfärbung versehen.

Bei der Betrachtung der mikroskopischen Schnitte wurden fünf Stellen des Zahnes und umgebenden Parodontiums besonders beobachtet, um einen genauen Ueberblick des Gesamtbildes zu erhalten: die Amputationsstelle, der Kanal mit Inhalt, der Apex, Fundus der Alveole und der lateralen Periodontalspalt.

## Protokoll.

*Amputation eine Woche.*

6.| Palatinale Wurzel. An der Amputationsfläche werden die Dentinsplitter durch Bindegewebsfaserzüge mit spindelförmigen Zellen von der übrigen Pulpa abgekapselt. Der obere Teil der Pulpa ist zellreicher. Um die Dentinsplitter bildet sich ein heller Hof.

Die Pulpa ist stark atrophisch, zellarm, erweiterte Gefäße.

Am Apex keine Resorption.

Im Fundus der Alveole sehr wenig Resorption.

Der laterale Periodontalspalt entspricht den Verhältnissen beim Kontrollzahn.

Insofern die mesiale und distale Wurzeln vorhanden sind im Präparat zeigen sie dieselben Erscheinungen.

5| An der Pal. Wurzel sind an der Amputationsfläche die Dentinsplitter eingekapselt durch bindegewebige Faserzüge. Auch die Lakunen zwischen den Detinsplitter sind mit Bindegewebe ausgefüllt.

Kanal: Pulpa zellarm, atrophisch. Erweiterte Blutgefäße.

Apex: seitlich geringer abgelaufene Resorption. Anbau eingetreten.

Fundus: Erweiterte Blutgefäße. Kleine Blutungsherde, geringe Resorption. Die distale und mesiale Wurzel, soweit ersichtlich, zeigen dieselben Vorgänge. An der distalen Wurzel nach der 6 zu ist eine Resorption hoch an der Wurzeloberfläche zu sehen. Hier liegt die mesiale Wurzel der 6. nahe auf; das Knochenseptum ist im Resorptionsstadium. Dieser Vorgang hat also mit dem Eingriff nichts zu tun.

4.| Amputationsfläche. Keine Einkapselung von Dentinsplitter zu bemerken.

Pulpa atrophisch, wenig zellreich. Geht am Apex im Stadium der Nekrobiose über.

Apex: Keine Resorption. Infiltrat von Leukozyten dringt in die distale Wurzel ein.

Fundus: Geringe Resorption.

Lat. Periodontalspalt: Geringe Infiltration und Resorption am Knochen. Im Knochenmarkt erhebliche Infiltration.

*Radisan eine Woche.*

|6. Perforation: Infiltration von Leukozyten im Septum.

Palatinale Wurzel: Pulpa nekrobiotisch, zellarm.

Apex: Keine Resorption, kleine Blutungsherde.

Fundus der Alveole: Knochen bei der Präparation verloren gegangen.

Lat. Periodontalspalt: Infiltration von Leukozyten und und kleine Blutungsherde.

Mesiale Wurzel im Präparat nicht vorhanden. Die distale Wurzel zeigt keine Resorption. Im Lat. Periodontalspalt mehrere kleine Blutungsherde, ebenfalls Infiltrat von Leukozyten.

|5. Pal. Wurzel. Amputationsfläche: Nekrose. Dentinsplitter und Blutungen.

Pulpa: atrophisch. Infiltrat von Leukozyten. Erweiterte Blutgefäße. Nach dem Apex zu wird das Gewebe nekrobiotisch.

Fundus der Alveole: Erhebliche Infiltration.

Resorption am Knochen stark erweiterte Blutgefäße. Thrombose.

Apex: keine Resorption.

Die distale Wurzel zeigt geringe Resorption am Knochen.

Lat. Periodontalspalt: Abbau am Knochen, wenig Infiltration, Leukozytenherd im Knochen.

An der mesialen Wurzel ein Herd, keine Resorption. Lateraler Periodontalspalt: wenig Infiltration an beiden Seiten.

|4. Amputationsfläche: nekrotisch.

Pulpa: atrophisch. Nichtsweist hin auf ein Eindringen des Radisans. Erweiterte Gefäße. Thrombose. Im unteren Abschnitt Infiltration von Leukozyten.

Apex: keine Resorption.

Fundus: Resorption beschränkt sich auf die Apexgegend.

Lat. Periodontalspalt: Erhebliche Leukozytenansammlung: Periodontitis.

*Amputation drei Wochen.*

4.| Perforation und Infiltration von Leukozyten beschränkt sich auf die Perforationsstelle. Der Kanal der mesialen Wurzel ist atrophisch zellarm. Erweiterte Gefäße mit Blutgerinnsel gefüllt.

Apex: Keine Resorption. Erweiterte Blutgefäße.

Fundus der Alveole: ebenfalls erweiterte Blutgefäße Thrombose.

Lat. Periodontalsp.: Keine Blutungsherde, erweiterte Gefäße.

Bei der distalen Wurzel ist der Periodontalspalt normal. Erweiterte Blutgefäße.

Infiltration im Knochen. Soweit aus dem Präparat ersichtlich, ist die Pulpa nach dem Apex zu atrophisch. Der lat. Periodontalspalt ist normal.

5.| Eitrige Einschmelzung in der Bifurkation. Infiltration im Knochen. Leichte Resorption an der Wurzeloberfläche.

Distale Wurzel.

Kanal: Pulpa ist atrophisch. Nach Apex in Nekrobiose übergehend. Infiltrat in der Pulpa.

Apex: Keine Resorption.

Fundus der Alveole: Stark erw. Gefäße. Infiltrat im Knochen.

Lat. Periodontalspalt: Kleine Infiltrationsherde Resorption am Knochen.

Die mesiale Wurzel zeigt atrophisches Pulpagewebe, erweiterte Blutgefäße.

3.| Amputationsfläche: Abkapselung der Dentinsplitter durch Bindegewebe. Blutungen und nekrotische Massen. Die Odontoplasten sind erhalten, geben keine Zeichen der Zementbildung.

Kanal: Erweiterte Blutgefäße.

Pulpa: zellreich.

Apex: Keine Resorption. Der offene Apex scheint durch Bindegewebe geschlossen zu werden.

Fundus der Alveole: Geringe Resorption am Knochen.

Lat. Periodontalspalt: Aehnliche Verhältnisse wie bei den Kontrollzähnen. Im Knochen erw. Blutgefäße.

*Radisan drei Wochen.*

|4. Die Exstirpationswunde liegt bei den buccalen Wurzeln nahe am Apex.

Kanal: Pulpagewebe ist zellreich. Lymphozyten.

Apex: Zementanbau um den Apex, und im Foramen.

Fundus: Nach abgelaufener Resorption neuer Anbau.

Lat. Per. Spalt.: Geringe abgelaufene Resorption. Anbau.

Linguale Wurzel. Pulpa: Lymphozyten. Apex: Zementanbau. Im Knochenmarkt Infiltrat von Leukozyten. Kapillaren blutgefüllt dringen in die Pulpa ein.

|5. Perforation. Infiltration von Leukozyten.

Kanal: Pulpa ist nekrobiotisch.

Fundus: Infiltration.

Lat. Periodontalsp.: Stark erweiterte Gefäße. Thrombose.

Apex: Keine Resorption.

|3. Füllung vorzeitig beschädigt.

Amputationsfläche: Nekrose.

Kanal: Pulpa atrophisch. Nach Apex zu Infiltration.

Apex: Infiltration, geringe Resorption an der Außenseite um den Apex. Im Foramen Ablagerung von Hartsubstanz.

Fundus der Alveole: Resorption am Knochen abgelaufen. Anbau.

Lat. Periodontalspalt: Mesial dem beim Kontrollzahn ähnlich. Distale Resorption am Knochen abgelaufen. Wieder Anbau. Im unteren Teil Infiltration und Resorption am Knochen. Man gewinnt den Eindruck, als ob die Infektion erst entstanden ist, nachdem die Reparationsvorgänge eingesetzt haben.

*Amputation 7 Wochen.*

2.| Amputationsfläche: nekrotisch. Darunter stark erweiterte Blutgefäße. Silber wird durch Makrophagen apikal transportiert. Zementablagerung an den Wänden. Erweiterte Gefäße.

Apex: Ablagerung von Zement.

Fundus: Infiltrat von Leukozyten. Knochen-Resorption. Infiltrat erw. Blutgefäße.

Lat. Periodontalspalt: Geringe Resorption am Knochen erw. Blutgefäße.

3.| An der Amputationsstelle nekrotisches Gewebe; darunter Dentinsplitter. Das dazwischenliegende Bindegewebe ist verkalkt und bildet mit den Dentinsplitter eine Schicht Hartsubstanz. Bei Schmorlfärbung zeigen sich in dieser verkalkten Stelle deutlich mit Silber imprägnierte Kanälchen, die von innen, zunächst unregelmäßig, nach der Peripherie verlaufen.

An der Kanalwand nach innen und unten breiter werdend eine Dentinschicht. Diese beiden Hartsubstanzbildungen sind unabhängig voneinander und schließen den Kanal nach oben ab.

Das Pulpagewebe zeigt sich bei der Schmorlfärbung mit Kalk imprägniert. Die Blutgefäße sind stark erweitert, mit Blutgerinnsel gefüllt. Das Pulpagewebe ist atrophisch. Die Odontoplasten vakuolar-atrophisch.

Apex: Pulpa zellreich. Viele Kapillären. Keine Resorption, keine Hartsubstanzbildung.

Fundus der Alveole: Geringe Resorption am Knochen. Erweiterte Blutgefäße.

Lat. Periodontalspalt: den Kontroll-Zähnen entsprechend.

6| Der Verschluß des Zahnes vorzeitig beschädigt.

Distale Wurzel: Pulpa atrophisch.

Apex: Resorption.

Fundus der Alveole: Infiltriert mit Leukozyten. (Eitrige Einschmelzung).

Der Periodontalspalt stark erweitert, Resorption am Knochen.

An der mesialen Wurzel wenig Resorption. Die Pulpa ist stark atrophisch und infiziert mit Leukozyten.

*Radisan 7 Wochen.*

⌐2. Der Kanal ist mit einer strukturlosen Masse gefüllt. Das untere Drittel der Pulpa ist gut gefärbt, nicht zellarm. Erweiterte Blutgefäße mit Blutgerinnsel. An den Wänden hat sich eine Schicht Zement abgelagert.

Apex: Erhebliche Zementablagerung. Im Fundus der Alveole Abbau, wenig Infiltration. Im Knochen Infiltration.

Lateral. Periodontalspalt: zeigt geringen Abbau am Knochen. Infiltrat im Knochenmark.

⌐3. Exstirpation.

Der Kanalinhalt soweit er im Präparat erhalten ist, zeigt nekrotisches Gewebe. Ebenfalls die Exstirpationswunde.

Im apikalen Teil der Pulpa quer gehende Faserzüge. Knochenbildung.

Apex: Zementanbau.

Im Fundus der Alveole wieder Anbau.

Lat. Periodontalspalt: wie bei den Kontrollzähnen.

⌐6. Amputationsfläche: Nekrose und Blutungen. Im Kanal der distalen Wurzel ist die Pulpa stark atrophisch. Nichts läßt auf das Eindringen des Radisans schließen.

Im Apex: geringe Resorption.

Im Fundus: geringe Resorption am Knochen.

Lat. Periodontalspalt: wenige Resorption am Knochen. Kleine Infiltrationsherde von Leukozyten. Die mesiale Wurzel ist bei der Präparation verloren gegangen.

*Amputation 11 Wochen.*

1⌋ Amputationsfläche: Nekrose und Blutungen. Dentinsplitter sind durch Kalkgewebe umgeben. Bildung von Dentingewebe, das sich nicht auf die Amputationsstelle beschränkt und weiter der Kanalwand entlang verläuft.

Kanal: Pulpa atrophisch, zellarm. Die Odontoplasten sind erhalten. Stark erweiterte Gefäße, Thrombose.

Apex: Pulpa zellreich.

Fundus der Alveole: Geringe abgelaufene Resorption. Anbau.

Lateral. Periodontalspalt: Dem Kontrollzahn entsprechend, Erweiterte Blutgefäße.

2⌋ Amputationsfläche: Nekrose.

Kanal: Die Pulpa ist zellreich, an den Kanalwänden nahe dem Apex ist Hartsubstanz abgelagert. Mitten im Kanal hat sich Knochengewebe gebildet unabhängig von den Wänden.

Apex: Bildung von Zement. Silber wird durch Makrophagen abtransportiert.

Fundus: Viele Kapillären dringen in die Pulpa ein.

Lat. Periodontalspalt: Dem Kontrollzahn entsprechend erweiterte Blutgefäße.

*Radisan 11 Wochen.*

|1. Exstirpation:

Kanalinhalt teilweise mit Radisan gefüllt, teilweise mit nekrotischem Gewebe. Die Odontoplasten sind verschwunden.

Apex: Abgelaufene Resorption, Anbau. An der Innenseite Zementablagerung.

Fundus der Alveole: Granulom. Resorption am Knochen.

Lat. Periodontalspalt: Geringe Resorption am Knochen.

|2. Exstirpation.

Teilweise noch Radisankristalle anwesend.

Apex: Abgelaufene Resorptionen. Anbau.

Fundus der Alveole: Resorption. Infiltriert mit Leukozyten.

Lat. Periodontalspalt: Resorption an der Wurzeloberfläche, Ablagerung von Hartsubstanz. Der Zahn scheint hier mit dem Alveolenknochen zu verwachsen. Die Wurzeloberfläche entlang bildet sich eine Schicht von Hartsubstanz.

## Auswertung der Versuche.

In Anbetracht oben stehenden Resultaten zeigen unsere Versuche, daß eine unter Lokalanästhesie vorgenommene Amputation der lebenden Tierpulpa möglich ist. Sie kann unter Mitwirkung der Paraformsilberpaste eine Reaktion seitens der Pulpa hervorrufen, die sich äußert in Ablagerung von Hartsubstanz unterhalb der Amputationsfläche. Diese Hartsubstanz entsteht einerseits durch Bildung von Dentin von der Kanalwand her, andererseits ausgehend von den Dentinsplittern, die beim Eingriff auf der Amputationsfläche liegen bleiben.

In den Präparaten von einer Woche Liegedauer werden die Dentinsplitter und die nekrotischen Massen durch bindegewebige Faserzüge (spindelförmige Zellen) eingekapselt. Das um die Splitter liegende Gewebe verkalkt allmählich und bildet eine Barriere, die mitten im Kanal liegen kann und diesen nach oben zu verschließt. Es kann aber auch noch eine andere Hartsubstanzbildung eintreten, nämlich unabhängig von der Kanalwand: Dentinbildung; jedenfalls haben wir häufiger einige deutliche Beweise gefunden wie beispielsweise Fall $\frac{3}{|}$ zeigt. Nach sieben Wochen waren hier, wie das Schmorl-Präparat sehen läßt, mit dem Silber der Paste imprägnierte Kanälchen in dieser Barriere zu erkennen. Diese verlaufen anfangs typisch gefiedert, dann mehr parallel nach der Pulpa zu, wo auch Odontoplasten zu beobachten sind.

Von der Kanalwand her wird an der Amputationsstelle Dentingewebe gebildet. Die Schmorlfärbung zeigt in der Hartsubstanz auch hier deutlich Kanälchen und damit den Dentincharakter. Diese zwei Bildungen sind unabhängig von einander und schließen den Kanal nach oben ab.

Der Reparationsvorgang geht einher mit sehr geringer Resorption und Veränderung im Fundus und laterialem Periodontalspalt, selbst in den Fällen, wo eine Infektion nicht verhindert werden konnte.

Fraglich ist, ob in jedem Falle eine Dentin- oder Hartsubstanzbildung einsetzen wird an der Amputationsfläche. Davis spricht von Bildung von osteoidem Gewebe an der Amputationsstelle. Aus seinen Arbeiten ist aber nicht zu entnehmen, wie es entsteht oder wie es sich zu den Kanalwänden und der Pulpa verhält.

Hellner sah an derselben Stelle Hartsubstanzgewebe auftreten von einem ganz anderen Typus als dem ursprünglichen. Die Odontoplasten verschwanden, Fibroplasten traten auf statt der sternförmigen Pulpenzellen, und von den Wänden des Wurzelkanals aus, durch Verkalkung von längsgehenden kollagenen Fibrillen entstand kräftige Bildung von atypischer Hartsubstanz. Er deutet aber dabei nicht hin auf Dentinbildung, was auch aus seinen Präparaten nicht zu ersehen ist. Wirz und Schweizer gaben an, daß nach ihren Untersuchungen an Menschen-

zähnen nach der Davis'schen Methode behandelt, kein koronärer Verschluß aufträte, sondern durch einwanderndes parodontales Gewebe Zement abgelagert würde, das den Kanal verschließe in ähnlicher Weise, wie das Lutz, O. Müller, S. Meyer u. a. angegeben haben.

Bei unseren Versuchen zeigte sich, daß, wo die Paste weiter in den Kanal vorgedrungen war, sich Zement am Apex gebildet hatte. Unter der Amputationsfläche war das Pulpengewebe in nekrobiotischem Zustand und war die Reaktion im koronalen Teil der Pulpa gering, z. B. bei Fall 2. Hier war beim Aufsuchen der Kanaleingang während der Operation wahrscheinlich zu weit in den Kanal hineinsondiert. Am Apex befanden sich Dentinsplitter, die ohne als Fremdkörper zu wirken, eine erhebliche Zementbildung hervorgerufen hatten, gleichzeitig war eine Dentinbildung zu beobachten die von der Kanalwand ausging. Das Pulpagewebe war teilweise nekrotisch, teilweise zellreich und hatte fibrillären Charakter. Es war eine Knochenbildung zu erkennen, die nicht mit der Kanalwand in Verbindung stand und aus diesem Bindegewebe hervorging.

Unsere Versuche zeigen damit, daß auch das Pulpengewebe in der Lage ist, nicht nur die bekannten strukturarmen, der Kanalwand anliegenden Bänder aus Hartsubstanz, sondern auch Knochen im Wurzelkanal weitab vom Foramen zu bilden. Es ist dies eine Bestätigung der Anschauung von O. Müller und R. Weber, die beide die Möglichkeit der Umwandlung von Pulpagewebe zu Knochengewebe anerkennen.

Versuche über die Amputation der Pulpa sind meist vorgenommen an jungen Personen unter 25 Jahren (Wirz, Häupl, Lutz) und an jungen Tieren. Hierbei ist das Foramen noch weit ohne die Verästelungen aufzuweisen, die man bei älteren Zähnen vorfindet. Einen besonderen Wert haben deswegen die Versuche von Hellner, durchgeführt an älteren Personen von 30—40 Jahren. Hieraus geht hervor, daß die Pulpa selbst bei älteren Personen befähigt ist, auf gewisse Reize zu reagieren Auch unsere Versuche an ausgewachsenen Affenzähnen bestätigen dies, wie dies auch früher schon von Rebel[1]) dargetan werden konnte. Rebel hat sehr charakteristische Fälle weitgehender Knochenbildung im Hunde- und Affenzahn demonstrieren können; dagegen hat sich nach demselben Autor gezeigt, daß die Ueberkappung der Kronenpulpa keinen Erfolg verspricht in der Richtung irgend einer Ausheilung. Nach unseren Versuchen und denen von Hellner liegt aber, nach Wegnahme dieser Kronenpulpa die Möglichkeit einer Ausheilung vor, nicht im Sinne einer Bildung von Pulpagewebe, sondern von Dentin oder dentinähnlichem Gewebe. In der Tat ist hierbei praktisch zu sprechen von einer Ausheilung der Pulpawunde.

Eine Reparation durch Inplantation oder Transplantation von Dentin wie Hellner angibt, scheint durchaus günstig, um diese Ausheilung der gesunden amputierten Pulpa zu bewirken. Der Unterschied zwischen unseren Befunden und denen Hellners, Westin und Kontanyi u. a. liegt darin, daß in unseren Fällen hochspezialisiertes Gewebe (Dentin) gebildet wurde und nicht die strukturlose Kalkmasse: das Ersatzgewebe. Wir finden die Odontoplasten wohlerhalten im Gegensatz zu dem Befund von Hellner, nach denen diese Zellen (bei Menschenzähnen) verschwinden in der Nähe der Amputationsfläche nach der Applikation der Triopaste auf die lebende Pulpa. Die Triopaste soll das lebende Gewebe reizen.

[1]) Rebel, Vortrag Köln. Herbst 1930.

Die Paraformaldehydsilberpaste ruft dagegen keine bedeutende Schädigungen in den tieferen Teilen der amputierten Pulpa hervor, die sich im histologischen Bilde bemerkbar machen im Sinne von Resorptionen am Apex und Alveolarknochen oder Entzündungen des apikalen Parodontiums.

Hellner sieht wie Davis ab von der Verwendung von Medikamenten, weil diese schädigend wirken können. Sie sollen, wenn die Pulpen nach Arsen steril sind, nach ersteren nur dazu dienen, eine Infektion von außen durch die Kavität hindurch zu verhindern. Er will sie nur verwendet haben mit Unterlage von Zement.

Nekrotisiert man die Pulpa systematisch, dann wird nach Hellner eine unseren Versuchen ähnliche oder gleiche Reaktion zum mindestens im Bereiche des koronalen Teiles der Wurzelpulpa nicht auftreten. Es ist aber gar kein Zweifel, daß auch — allerdings unter bestimmten Voraussetzungen (zeitliche und quantitative Dosierung des Nekrotisierungsmittels usw.) in mit Arsen vorbehandelten amputierten Wurzelpulpen am Amputationsquerschnitt Verkalkungen, als auch im apikalen Wurzelteil Knochenbildung eintreten kann. Letzteres erscheint uns von grundsätzlicher und von größerer praktischer Bedeutung. Wir sind auf Grund theoretischer Ueberlegung wie praktischer Erfahrung der Anschauung, daß auch eine solche dystrophische und durch neues Dentin um die Bohrspäne geschaffene Decke, sehr wohl entzündliches Gewebe der apikalen Gegend ungünstig beeinflussen kann. Unter diesem Einfluß kam es zu Komplikationen kommen, wobei die apikale Wurzelhaut in den Krankheitsprozeß hineingezogen wird. Der zu erstrebende Erfolg soll denn auch unseren Ansichten nach nicht in einer Ausheilung der koronalen Teile der Wurzelpulpa liegen, sondern am Foramen apicale, um einen Verschluß gegen die Wurzelhaut zu erzielen, und damit einer Infektion dieses für den Zahn lebenswichtigsten Organs vorzubeugen.

Eine Desinfektion des Kanalinhaltes scheint uns dafür zunächst die Vorbedingung zu sein. Weil das lebende Gewebe der Diffusion auch diffusionsbegabtester Medikamente außerordentlichen Widerstand leistet, (Rebel) scheint eine vorherige Devitalisation, allerdings mit dosierten Arsenmengen, erforderlich.

Unsere Mißerfolge (Infektionen während der Behandlung) zeigen deutlich, daß wir dabei ein gut diffundierendes Antiseptikum nicht entbehren können. Die verwendete Paraformmasse konnte die Infektion nicht verhüten einerseits, weil sie wenig Tiefenwirkung besitzt, anderseits, weil sie nicht in das lebende Gewebe einzudringen vermag.

Auch das Radisan ist nach unseren Untersuchungen nicht imstande, eine Infektion während der Operation zu verhüten. Es wäre auch wohl nicht zu erwarten, daß der, wie es heißt, „kleine“ Zusatz von Thymol so bakterizid wirke, daß es die Bakterien abtöte bezw. hemmt. Zweitens konnte festgestellt werden, daß das Radisan nicht oder nur ungenügend in die devitalisierte Pulpa eingedrungen war, selbst bei den Wurzelkanälen eines so jungen Versuchstieres. Sonst auch hätte der Ester das Gewebe samt Bakterien verkieseln und das ganze „in einem für Bakterien ungeeignete Masse“ umwandeln müssen und wäre eine Infektion nicht zustande gekommen. Das Radisan wurde nur da beobachtet, wo es mit der Nadel hingebracht war.

Da nun eine Desinfektion mittels Arsen, wie das O. Müller-Hoch angegeben, in eingehenden Untersuchungen seitens Hartmanns im Prausnit'schen Institut bestätigt, von Guttner und Chessina[1]) angezweifelt worden ist, so darf man sich bis zur Klärung dieser Frage auf eine solche Wirkung nicht verlassen. Es ist daher das Radisan nur in Anwendung zu bringen bei sterilen Verhältnissen im Wurzelkanal, dann, wenn wirklich objektiv steril gearbeitet werden kann. Für die tägliche Praxis darf das wohl nicht stets gelten.

Denn: Sind die Pulpen samt Dentinkanälchen nach Arsenapplikation steril, dann scheint es bei der Wurzelbehandlung nur noch eine Sache der Organisation zu sein, um aseptisch vorgehen zu können. Dann deuten aber zu gleicher Zeit statistische Untersuchungen von Kantorowicz, Begemann, Cohn, Brühlmann u. a. darauf hin, daß in der Durchschnittspraxis ein durchaus aseptisches Arbeiten für unmöglich gelten darf,[2]) daß wir bei unserer Behandlung in der alltäglichen Praxis die Antisepsis nicht entbehren können und genötigt sind, die eventuell eingeschleppten Bakterienmassen dem Organismen und den antiseptischen Pasten zur Vernichtung zu überlassen. Diese sollen sowohl örtliche als auch Tiefenwirkung haben. Es besteht dann wenigstens die Möglichkeit, daß ein gesunder Organismus (bezw. Periodontium) mit den Keimen, die von unseren Pasten nicht erreicht werden, fertig werden kann. Gerade unser Mißerfolg im Tierexperiment, wo Verhältnisse in bezug auf Asepsis geschaffen werden können, wie wohl nie in der Durchschnittspraxis, sind in dieser Richtung bedeutungsvoll.

Das Radisan soll nach Romanova die Reparation des periapikalen Gewebes nicht beeinträchtigen. Wir können diesen Befund experimentell bestätigen; z. B. hatte sich bei Fall $\overline{|1}$ am Apex Zement gebildet, bei Fall $\overline{|3}$, war eine beginnende Knochenbildung im Foramen und Wiederherstellung der Resorption an den Knochen durch Anbau zu beobachten. Diese Resorptionen sind immerhin gering. Die Schädigungen, die entstanden, sind wohl zurückzuführen auf den Methylalkohol, der jedenfalls als ein starkes Protoplasmagift angesehen werden muß. Die schwere entzündliche Veränderung in Fall $\underline{|1}$ ist zweifellos mitbedingt durch übermäßig starke Salzsäurebehandlung.

---

[1]) Siehe Gr. Feldmann, Die apikale Paradentitis im Lichte des Experimentes. Meußer-Verl. 1931.

[2]) Kantorowicz sagt sogar, daß aseptisches Arbeiten überhaupt unmöglich sei; dies ist bestimmt übertrieben und unrichtig. Für nicht wenige Fälle allerdings trifft es zu.

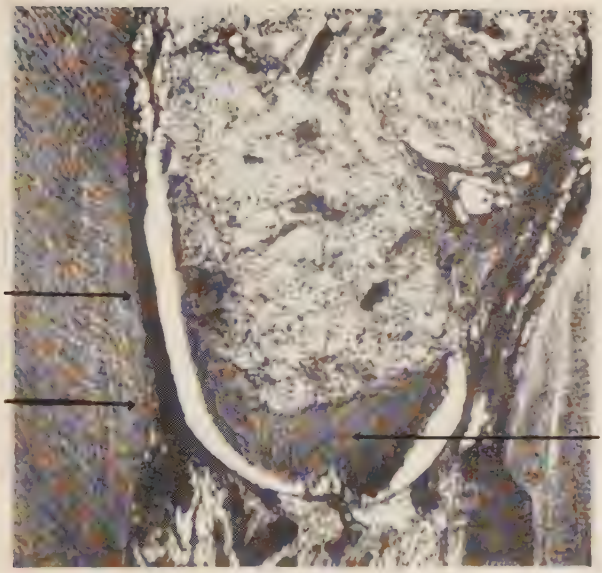


Fall $\overline{3.|}$ Amputationsstelle.
Amputation der lebenden Pulpa.
Schnitt 17. Hämatoxilin-Eosin.

Dentinkanälchen

Vakuolisierte Odontoblasten

Fall $\overline{3.|}$ Amputation. 7 Wochen.
Schnitt 16. Schmorl-Färbung.
Vergrößerte Stelle aus der Mitte der Demarkation.




Fall 2. Apex.
Amputation der lebenden Pulpa.
11 Wochen Liegedauer. Schnitt 8.
Hämatox-Eosin.

Fall 2. Apex.
Amputation der lebenden Pulpa.
Schnitt 9. Schmorlfärbung.
Vergrößerte Stelle.

Fall 1. Amputation der lebenden Pulpa.
Liegedauer 11 Wochen. Schnitt 11.
Haematoxilin-Eosin-Färbung.

Fall $\overline{|3}$. Apex.
Radisan.
Schnitt 14. Liegedauer 7 Wochen.
Hämatoxilin-Eosin.

Fall $\overline{|4}$. Apex.
Radisan. Liegedauer 3 Wochen.
Schnitt 23. Haematoxilin-Eosin.

Am Ende dieser Arbeit möchte ich Ihnen, Herr Prof. Rebel, verbindlichst danken für die gütige Ueberlassung des Themas, für die Hilfe und Ratschläge bei der Zusammenstellung und die geschätzte Gastfreundlichkeit an Ihrem Institut.

Ihnen, Herr Dr. Ziebe, möchte ich für die freundliche Hilfe bei der Herstellung der Micro-Foto's meinen besten Dank aussprechen.

## Literatur-Verzeichnis.


Adloff: Zukünftige Behandlungswege der Pulpitis. D. M. f. Z. 1923 H. 22.

Adloff: Zur Wurzelbehandlung. D. Z. W. 1921 H. 40.

Adloff: Zur Frage der Metaplasie der Pulpa. V. f. Z. 1921 H. 3 S. 303.

Andresen: Verbesserte Methode der Wurzelbehandlung. D. M. f. Z. 1912. S. 200.

Balters: Beitrag zur Behandlung erkrankter Zahnpulpen. V. f. Z. 1928. Heft 1.

Boennecken: Ueber Pulpaamputation. D. Z. V. H. 12.

Boennecken: Zur Therapie der Pulpakrankheiten. D. M. f. Z. 1912. S. 654.

Bermann: Root Fibre Mumification. D. I. of I. Nov. 1929.

Blum: Hypochlorit und seine Anwendung in der zahnärztl. Praxis. D. Z. W. 1921. H. 30.

Bossard: Pulpamputation. Its justification and its technique. D. C. 1924, H. 1, S. 41.

Brühlmann: Die Wurzelbehandlung im Röntgenbild. Schw. M. f. Z. 1931, H. 1.

Begemann: Die Wurzelbehandlung und ihre röntgenologische Kontrolle. Z. R. 1929, H. 44.

Buckley: The Mummification of Pulps. A discussion by correspondence. D. I. of I. 1928, S. 1803.

Cohn: Röntgenologische Untersuchungen wurzelbehandelter Zähne. D. M. f. Z. 1929, H. 3.

Davis: Pulpotomy with special Refereance to partial pulpectomy. D. I. of I. Oktober 1922.

Davis: Pulpotomy versus pulpexstirpation. D. I. of I. Februar 1922.

Davis: Partial pulpectomy. D. I. of I. November 1922.

Dependorf: Die Wurzelbehandlung bei erkrankter Pulpa und erkranktem periapikalen Gewebe einschl. der Pulpaüberkappung. E. d. Z. Jahrg. 1.

Dependorf: Idem. E. d. Z. Jahrg. 3. Heft 1, 2 und 3.

Euler: Möglichkeiten und Grenzen der Zahnerhaltung bei Pulpaerkrankungen und ihren Folgezuständen. Referat über pathologische Grundlagen. D. Z. W. 1930 H. 15.

Euler: Metaplasie der Pulpa. V. f. Z. 1929, H. 3.

Faber, Wurzelfüllung und Fokalinfektion. D. M. f. Z. 1928, H. 11.

Fauconnier: Etat actuel de la question de la pulpectomie et plaidoyer en faveur de l'anhydride arsenieux. Revue belge de Stomatologie. 1925, H. 3.

Feiler: Wurzelfüllungsmethoden. F. d. Z. 1928, H. 4.

Feiler: Idem. F. d. Z. 1926, S. 439.

Feldmann: Experimentelle Untersuchungen über den Einfl. der arsenigen Säure auf das Periodont bei der Pulpadevitalisation. D. M. f. Z. 1926, H. 26.

Feldmann: Biologische Prozesse im periapikalen Gewebe nach Pulpa exstirpation und Amputation. Eine experimentelle Studie. D. M. f. Z. 1929, H. 4.

Fischer: Beiträge zur spez. Pathologie der Zähne unter Berücksichtigung exp. Forschungen. E. d. Z., Jahrg. 1.

Fischer: Ueber Thymol und seine Lösungen zur Pulpa- und Wurzelbehandlung zugleich eine neue Behandlungsmethode. E. d. Z., Jahrg. 3.

Fischer: Zukünftige Behandlungswege der Pulpitis. D. M. f. Z. 1923, H. 13.

Fischer: Der heutige Stand der Wurzelbehandlung mit Rücksicht auf die feinere Anaomie der menschl. Wurzelkanäle insbesondere am Foramen apicale. D. M. f. Z. 1912, S. 8.

Fischer: Ueber eine veränderte Methode der Wurzelbehandlung und Wurzelfüllung. Outoreferat. D. M. f. Z. 1912, S. 718

Fischer: Ueber Wurzelfüllung und Reiztherapie. Z. R. 1925, H. 12.

Fischer: Ziele und Möglichkeiten der modernen Wurzelbehandlung. Z. R. 1929, H. 43, 44, 51.

Friedberg: Bakteriologische Untersuchungen nach Pulpagangrän. Schw. M. Z. 1931, H. 1.

Grove: Amethod of pulpremoval to prevent peripical infections. Jounal of A. D. A. 1923.

Grove: Natures methods of making perfect Root fillings. D. C. 1921.

Grove: The Mummification of pulps. A discussion by correspondence. D. I. of I. 1928, H. 2.

Grove: Why some pulpless teeth are not pathogenic. D. I. of I. 1922, January.

Hartmann: Klinisch-bakteriologische Untersuchungen über die Sterilität des Zahninnern nach Devitalisation der Pulpa mit Arsen. D. Z. W. 1930. Nr. 2.

Hellner: Patho-histologische und röntgenologische Untersuchungen über die Pulpaamputation. Experimentelle Beiträge zur Kenntnis der Biologie der Pulpa. Z. f. St. 1930. H. 8. S. 742.

Heinemann: Die Pulpadevitalisation mittels Paraformaldehyd. Z. R. 1928. Heft 23.

Heinemann: Theorie und Praxis der Wurzelbehandlung. Z. R. 1924. S. 679, 697, 713, 730.

Heinemann: Die Wurzelbehandlung in der tägl. Praxis. D. M. f. Z. 1929. Heft 6.

Heinze: Arsenstudien II. Untersuchungen über das Verbleiben des Arsens nach Arsenapplakation. D. M. f. Z. 1924. Heft 23.

Hensel: Zukünftige Behandlungswege d. Pulpitis. D. M. f. Z. 1924. H. 10.

Hess: Die Pulpaamputation als selbständige Wurzelbehandlungsmethode. D. Z. V. 1925. H. 66.

Hesse: Zukünftige Behandlungswege der Pulpitis. D. M. f. Z. 1924. H. 8.

Hilgers und Precht: Pulpainfektion und Pulpaamputation. D. M. f. Z. 1923. H. 12.

Hübner: Fehlgriffe in der Zahnerhaltungskunde. F. d. Z. 1928. S. 501.

Kantorowicz: Klinische Zahnheilkunde.

Kassarnowski: Fehler, welche die Amputationsmethode in Mißkredit bringen. D. M. f. Z. 1912. S. 461.

Klein: Versuche zum Problem der Wurzelkanalreinigung. Z. f. St. 1925. H. 4.

Kronfeld: Trikresolformalin und Pulpaamputation. Z. f. St. 1922. H. 2.

Leonard: Partial pulpexstirpation in childrens teeth. Journal of A. D. A. 1924 March.

Lubetzki: Pulpektomie, Pulpotomie, Amputation. La presse dentaire 1924. H. 12, D. M. f. Z. 1925.

Lüthi: Ueber den Einfluß von Chlorphenol, Trikresolformalin, Triopaste, Albrechtsche Wurzelfüllung und Eugenol auf das Periodontium des Hundes. V. f. Z. 1928, H. 1.

Lutz: Histologische und bakteriologische Untersuchungen über die Wirkung der Triopaste bei Pulpaamputation. Schw. M. f. Z. 1923. H. 3.

Maagk: Ueber die Resorption von Milchmoralwurzeln nach Pulpaamputation. K. B. f. Z. 1926. H. 8.

W. Meyer: Die Anfertigung histologischer Schliffe. V. f. Z. 1925. H. 1.

S. Meyer: Die Pulpaamputation. Schw. M. f. Z. 1919.

O. Müller: Beitrag zur Amputation der Pulpa. Schw. M. f. Z. 1917.

O. Müller: Histologische und bakteriologische Befunde nach Pulpaamputation. Schw. M. f. Z. 1920.

O. Müller: Beitrag zur Histologie der amputierten Pulpa. Schw. M. f. Z. 1920.

O. Müller: Heilungsvorgänge am Foramen apicale und ihre Bedeutung für die Pulpabehandlung. Schw. M. f. Z. 1923. H. 5.

O. Müller: Ueber Pulpadevitalisation und Wurzelfüllung. Z. f. St. 1925. H. 3.

O. Müller: Neue Untersuchungen über die Exstirpation der Pulpa und die Wurzelfüllung. Z. f. St. 1927. H. 10.

O. Müller: Besondere konservative Behandlungsmethoden. D. Z. W. 1930. H. 6.

O. Müller: Beitrag zum Problem der Wurzelfüllung nach Devitalisation der Pulpa. Schw. M. f. Z. 1926. H. 12.

O. Müller: Wurzelfüllungsmethode. F. d. Z. 1930. S. 391.

Notter: Ueber die Wirkung des Paraformaldehyds (Sinaspräparat) auf Pulpa und Periodont. Scw. M. f. Z. 1930. H. 9.

Ottesen und Häupl: Ueber Pulpaamputation vor Beendigung des Wurzelwachstums. V. f. Z. 1928. H. 4.

Peckert: Möglichkeiten und Grenzen der Zahnerhaltung bei Pulpaerkrankungen und ihren Folgezuständen. Referat Praktische Therapie. D. Z. W. 1930. H. 10.

Peter: Zur Amputation. Z. f. St. 1922. H. 2.

Prinz: Diseases of the soft structures of the teeth. D. I. of I. 1928.

Rebel: Arsenstudien I. Arsen oder Injektionsanästhesie. D. M. f. Z. 1924. S. 314.

Rebel: Arsenstudien III. Weitere tierexp. Untersuchungen über die „Arsenwunde" und über die Anästhesiewunde; zugleich ein Beitrag für Zystogenese. D. M. f. Z. 1924. Heft 33.

Rebel: Wurzelbehandlung und Wurzelfüllung nach Exstirpation entzündl. erkrankter Pulpen. D. M. f. Z. 1924. H. 7.

Rebel: Die deutsche Methode der Wurzelbehandlung und die Wurzelfüllung. V. f. Z. 1926. H. 1.

Rebel: Möglichkeit und Grenzen der Zahnerhaltung bei Pulpaerkrankungen und ihren Folgezuständen. Besondere konservative Behandlungsmethoden. D. Z. W. Nr. 17 1930. S. 904.

Rebel: Behandlung der Pulpakrankheiten. Handwörterbuch der ges. Zahnheilkunde. Hrsg. von Kantorowicz. 1931. Bd. III.

Rhein: The Mummification of pulps. D. I. of I. 1928. H. 2.

Rickert: Idem.

Rosanes und Steiner: Theoretische Erörterungen zur Frage der Wurzelbehandlung. Z. f. St. 1922. H. 9.

Roy: La pulpectomie coronaire, ses indications et sa technique. L'Odontologie. Decembre 1928.

Schlemmer: Ueber die Wurzelbehandlung mit besonderer Berücksichtigung der Wurzelkanalerweiterung. Z. f. St. Juni 1925. S. 483.

Schlemmer: Ueber Wurzelbehandlung. Z. f. St. Oktober 1927. H. 10.

Sicher: Theoretische Erörterungen zur Frage der Pulpaexstirpation und Pulpaamputation. Z. f. St. 1921. H. 7

Stein: Histologische Untersuchungen im Wurzelspitzengebiete pulpatoter Zähne. Z. f. St. 1928. Februar H. 2, S. 108.

Vonhaus: Pulpaamputation. K. B. f. Z. 1931.

Waas, J. A.: The Mummification of pulps. D. I. of I. 1928.

Waas, M. J.: Idem. D. I. of I. 1928.

Walkhoff: Ein System der modernen Wurzelbehandlung I. Die Behandlung der erkrankten Zahnpulpa. D. Z. V. 1924. H. 63.

Weber: Studien zur Wurzelbehandlung I. D. M. f. Z. 1926. S. 277.

Weber: Ein Beitrag zur Histologie der amputierten Pulpa. D. M. f. Z. 1925. H. 12.

Weiser: Zur Frage der Pulpitisbehandlung. (Amputation oder Exstirpation). Z. f. St. 1922. H. 7.

Wirz: Histologische Untersuchungen über eine modifizierte Amputationsmethode und Pulpektomie nach Davis an Frontzähnen. Schw. M. f. Z. September 1928. H. 9.

Alte: Die verbesserte Radisanwurzelfüllung nach Prof. Schroeder. Dentistische Reform. 1919. Nr. 51.

Csernyei: Experimentelle und bakteriologische Untersuchungen über Infektion und Reinfektion der in Behandlung stehenden Pulpahöhle. Z. R. 1929. H. 5.

Faust: Kleiner Beitrag zur Schmerzverhütung in der Zahnheilkunde. Z. R. 1928 Nr. 24.

Fritsch: Behandlung der nicht infizierten Pulpa. K. B. f. Z. 1925. H. 8.

Lohmann: Das gelöste Problem der Wurzelfüllung durch die Verkieselungs- (Radisan) Methode nach Prof. Schroeder. Die „Zahnheilkunde" 1927 Juni.

Marolt: Experimentelle Untersuchungen über die Behandlung der Pulpa nach der Verkieselungsmethode von Schroeder. D. Z. V. H. 70.

Marolt: Idem. Erwiderung zu den krit. Bemerkungen von Dr. Schlungbaum. Z. R. 1928. H. 12.

Marolt: Idem. Erwiderung zu den Bemerkungen von Dr. Rose (Z. R. 28 H. 23.) Z. R. 1928. H. 51.

Münzesheimer: Die Wurzelbehandlung mit Hochfrequenzstrom. Berlin. Verlagsanstalt 1931, Berlin.

Orth: Experimentelle Beiträge zu den modernen Wurzelfüllungen. D. M. f. Z. 1925.

Oehrlein: Ueber Radisan. D. M. f. Z. 1926. S. 30.

Oehrlein: Kurze Bemerkungen zur Wurzelfüllung mit Radisan nach Schroeder. Z. R. 1925.

Romanova: Radisan als Wurzelfüllungsmaterial. D. M. f. Z. 1929.

Rose: Experimentelle Untersuchungen über die Behandlung der Pulpitis nach der Verkieselungmethode von Schroeder. Bemerkungen zu der Arbeit von Dr. Marolt. Z. R. 1928 Nr. 23.

Rose: Idem. Z. R. 1927. Nr. 46.

Rosental, Rubinstein, Baschkin, Mirskaya: Klinische Beobachtungen über Spätresultate der Wurzelbehandlung mit Radisan, Kampfer, Chlorphenol und Silberlösung. Z. R. 1929.

Schroeder: Behandlung pulpakranker Zähne. V. f. Z. 1924. S. 297.

Schroeder: Zur Wurzelbehandlung mit Kieselester. Z. R. 1926. H. 20.

Schlungbaum: Experimentelle Untersuchungen über die Behandlung der Pulpitis nach der Verkieselungsmethode von Schroeder. Kritische Bemerkungen zu der Arbeit von Dr. Marolt. Z. R. 1928. H. 3

Schlungbaum: Idem. Entgegnung auf die Erwiderung von Dr. Marolt. (Z. R. 1928. H. 12) Z. R. 1928. H. 16.

Seppä: Hammasy-dinkuolion uusimmista hoitotavoista (Ueber die neueste Behandlungsmethoden bei Gangrän der Zahnpulpa) Suomen Hammaslaäekäriseüran Toimituksia XL S. 47 (1929). F. D. Z. Bd. 5. S. 538.

Werner: Beiträge zu Radisanwurzelfüllungen Z. R. 1927, Nr. 26.

---

D. I. of I. = Dental Items of Interest.
Journal of A. D. A. = Journal of American Dental Association.
D. C. = Dental Cosmos.
Schw. M. f. Z. = Schweizerische Monatsschrift für Zahnheilkunde.
D. M. f. Z. = Deutsche Monatsschrift für Zahnheilkunde.
D. Z. V. = Deutsche Zahnheilkunde (in Vorträgen).
D. Z. W. = Deutsche Zahnärztliche Wochenschrift.
E. d. Z. = Ergebnisse der gesamten Zahnheilkunde.
F. d. Z. = Fortschritte der Zahnheilkunde.
K. B. f. Z. = Korrespondenzblatt für Zahnärzte.
V. f. Z. = Vierteljahrsschrift für Zahnheilkunde.
Z. f. St. = Zeitschrift für Stomatologie.
Z. R. = Zahnärztliche Rundschau.

---

## Lebenslauf.

Am 11. März 1904 wurde ich in Stiens (Friesland, Holland) geboren, besuchte dort und später in Leeuwarden die Volksschule, danach in dieser Stadt und nachher in Voorschooten die Oberrealschule, wo ich 1924 mein Reifezeugnis erhielt. Nachdem studierte ich an der Reichsuniversität Utrecht Zahnheilkunde und bestand am 24. Oktober 1930 das zahnärztliche Staatsexamen an derselben Universität. Seit 1. November 1930 befinde ich mich zwecks weiterer Studien an der Georg August - Universität zu Göttingen.